

**UNIVERSIDADE FEDERAL DO ESPÍRITO SANTO
CENTRO DE CIÊNCIAS AGRÁRIAS
PROGRAMA DE PÓS-GRADUAÇÃO EM CIÊNCIAS VETERINÁRIAS**

MARCEL ARCANJO SILVA AZEVEDO

**AVALIAÇÃO CITOPATOLÓGICA, IMUNOCITOQUÍMICA E TESTE DO COMETA
DO LAVADO VESICAL DE BOVINOS COM HEMATÚRIA ENZOÓTICA**

ALEGRE-ES

2013

MARCEL ARCANJO SILVA AZEVEDO

**AVALIAÇÃO CITOPATOLÓGICA, IMUNOCITOQUÍMICA E TESTE DO COMETA
DO LAVADO VESICAL DE BOVINOS COM HEMATÚRIA ENZOÓTICA**

Dissertação apresentada ao Programa de Pós-Graduação em Ciências Veterinárias do Centro de Ciências Agrárias da Universidade Federal do Espírito Santo, como requisito parcial para obtenção do Título de Mestre em Ciências Veterinárias, linha de pesquisa em Diagnóstico e terapêutica de enfermidades clínico-cirúrgicas.
Orientadora: Prof.^a Dr.^a Louisiane de Carvalho Nunes.

ALEGRE-ES

2013

MARCEL ARCANJO SILVA AZEVEDO

**AVALIAÇÃO CITOPATOLÓGICA, IMUNOCITOQUÍMICA E TESTE DO COMETA
DO LAVADO VESICAL DE BOVINOS COM HEMATÚRIA ENZOÓTICA**

Dissertação apresentada ao Programa de Pós-Graduação em Ciências Veterinárias do Centro de Ciências Agrárias da Universidade Federal do Espírito Santo, como requisito parcial para obtenção do Título de Mestre em Ciências Veterinárias, linha de pesquisa em Diagnóstico e terapêutica de enfermidades clínico-cirúrgicas.

Aprovado em 31 de julho de 2013.

COMISSÃO EXAMINADORA

**Prof^a. Dr^a. Louisiane de Carvalho Nunes
Universidade Federal do Espírito Santo
Orientadora**

**Prof^a. Dr^a. Graziela Barioni
Universidade Federal do Espírito Santo**

**Prof. Dr. Eulógio Carlos Queiroz de Carvalho
Universidade Estadual do Norte Fluminense**

Aos meus pais, José Archanjo de Azevedo e Sueli Maria Porto Silva Azevedo, por estarem sempre ao meu lado, fazendo com que eu seguisse em frente e a minha irmã, Natália Silva Azevedo por todo apoio nos momentos difíceis.

AGRADECIMENTOS

Agradeço em primeiro lugar a Deus, pela oportunidade da vida e pelas conquistas até aqui;

Aos meus pais e à minha irmã, por acreditarem e torcerem sempre por mim, por estarem comigo nos momentos difíceis mesmo estando distante;

A minha filha Marília Sousa Azevedo, por cada sorriso e pelo carinho, que são razão da minha vida e me incentiva seguir em frente;

A Professora orientadora Dr^a Louisiane de Carvalho Nunes, pela paciência, incentivo e oportunidade de amadurecimento científico e pessoal; também pela amizade e confiança que depositou em mim;

A minha família, pelo apoio, confiança, e pelas orações destinadas a mim;

A minha namorada Anatielli Silva Locatelli, pelo companheirismo, pelas sábias palavras em momentos de indecisão e angústia;

Aos professores Dr. José Augusto de Oliveira David e Dr. Olavo Pereira dos Santos Júnior, por terem aberto as portas dos seus laboratórios com muita boa vontade, confiança e paciência para a realização deste trabalho;

Ao professor Leonardo Oliveira Trivilin, pelas idéias, correções e ajuda na estatística;

Ao médico veterinário Eduardo Vargas de Oliveira, por facilitar o acesso às propriedades e acompanhar cada coleta, pela sua disposição;

Ao colega e amigo Anderson Barros Archanjo, pela disponibilidade, ajuda nas tarefas de campo e principalmente no laboratório;

A amiga Mayara Mota de Oliveira, pelo bom humor e pela ajuda no laboratório;

Aos proprietários, que abriram as portas e permitiram livre acesso aos seus animais para realização do experimento, obrigado pela paciência e compreensão;

Aos alunos de graduação, pela ajuda nas coletas de campo e no laboratório, pelo seu interesse e ajuda;

Aos amigos Peter Gabriel Ferreira, Renam Costa Starling e André Venturin Fracalossi, pelos momentos de alegria, por serem parceiros, e por poder contar com eles a qualquer hora;

Aos colegas do mestrado, pela amizade, compreensão e tolerância, por estarem sempre presentes e não me deixarem desistir;

A Universidade Federal do Espírito Santo, pelo acolhimento;

A Fundação de Amparo à Pesquisa do Estado do Espírito Santo pelo suporte financeiro.

A todas as pessoas que de forma direta ou indireta contribuíram para meu crescimento e me ajudaram nessa conquista, um muito obrigado.

“Suba o Primeiro degrau com fé. Não é necessário que você veja toda a escada.
Apenas dê o primeiro passo”.

(Martin Luther King).

RESUMO

AZEVEDO, MARCEL ARCANJO SILVA. **Avaliação citopatológica, imunocitoquímica e teste do cometa do lavado vesical de bovinos com hematúria enzoótica.** 2013. 82p. Dissertação (Mestrado em Ciências Veterinárias) – Centro de Ciências Agrárias, Universidade Federal do Espírito Santo, Alegre, ES, 2013.

A hematúria enzoótica bovina (HEB) é uma doença crônica causada por *Pteridium aquilinum* e caracteriza-se pela formação de lesões neoplásicas e não neoplásicas na bexiga dos animais acometidos e não possui tratamento específico. Na região sul do Espírito Santo esta doença possui elevada prevalência e é responsável por grandes perdas econômicas em bovinos leiteiros, decorrentes do diagnóstico tardio da enfermidade. A citologia associada ao uso de biomarcadores poderia auxiliar no diagnóstico precoce desta doença. Objetivou-se avaliar lesões de bexigas de bovinos associadas à hematúria enzoótica por meio das técnicas citopatológica, imunocitoquímica e ensaio do cometa, visando o diagnóstico precoce de danos celulares provocados pela doença. O estudo foi dividido em dois experimentos. No experimento 1, para padronizar a técnica de colheita, obtenção de amostras e realizar a avaliação citopatológica do lavado vesical de bovinos com HEB, utilizaram-se 10 bovinos, fêmeas, adultas, divididos em dois grupos. No grupo A foi recuperado todo o líquido vesical infundido e, no grupo B, apenas o último aspirado foi recuperado. No experimento 2, as células obtidas pelo lavado vesical de bovinos, foram avaliadas por meio da imunocitoquímica com anti-p53 e ensaio do cometa e utilizaram-se, 10 bovinos, fêmeas, adultas, sendo cinco com HEB e cinco sadias. O material foi fixado e submetido aos testes citopatológicos, imunocitoquímicos e ensaio do cometa e avaliado microscopicamente. Os dados obtidos foram analisados por estatística descritiva, análise de variância e teste não paramétrico de Kolmogorov-Smirnov. Em relação à quantidade de células inflamatórias e células epiteliais obtidas por amostra revelou que nos dois grupos do experimento 1, todos os animais apresentavam mais células inflamatórias do que epiteliais, porém, não houve diferença entre o tipo de colheita realizada. As células epiteliais foram encontradas em 60% dos casos e as alterações morfológicas observadas foram discretas não sendo possível classificar nenhuma amostra como hiperplásica ou neoplásica. No experimento 2, observou-se positividade da imunomarcagem da p53 em apenas 20% das amostras, sendo uma de animal sadio e outra de animal com

HEB. O teste do cometa revelou que tanto nas amostras de animais sadios quanto nas de animais positivos para HEB não se observou a migração de fragmentos nucleares. Os dados deste estudo permitiram concluir que o exame citopatológico do lavado vesical de bovinos pode auxiliar no diagnóstico da HEB e que os dois métodos de colheita empregados mostraram-se adequados para obtenção de amostras viáveis. A avaliação citopatológica permitiu a identificação de lesões não neoplásicas predominantemente inflamatórias e a técnica de imunocitoquímica com a expressão de p53 bem como o teste do cometa não revelaram danos celulares importantes visto que os animais utilizados no experimento não apresentavam lesões neoplásicas.

Palavras-chave: Bovino; Diagnóstico; Hematúria

ABSTRACT

AZEVEDO, MARCEL ARCANJO SILVA. **Cytopathology, immunocytochemistry and comet assay in the bovine washing urinary bladder with enzootic hematuria**. 2013. 82p. Dissertação (Mestrado em Ciências Veterinárias) – Centro de Ciências Agrárias, Universidade Federal do Espírito Santo, Alegre, ES, 2013.

The bovine enzootic haematuria (BEH) is a chronic disease caused by *Pteridium aquilinum* and is characterized by the formation of non-neoplastic and neoplastic lesions in the bladder of the affected animals and has no specific treatment. In the southern region of the Espírito Santo, Brazil, this disease has a high prevalence and is responsible for major economic losses in dairy cattle, resulting from late diagnosis of the disease. Cytology associated with the use of biomarkers could aid in the early diagnosis of this disease. The aim of the study was to evaluate lesions bladders of cattle associated with enzootic hematuria through cytological techniques, immunocytochemistry and comet assay, for the diagnosis of early cellular damage caused by the disease. The study was divided into two experiments. In experiment 1, to standardize the harvesting technique, obtain samples and perform cytology of the bovine washing urinary bladder with BEH, were used 10 cattle, adult females divided into two groups. In group A was recovered all the liquid infused in the bladder, in group B, only the last liquid was recovered. In experiment 2, the cells obtained by bovine washing urinary bladder and were evaluated by immunocytochemistry using anti-p53 and comet assay and were used 10 cattle, adult females, divided in two groups of five animals, five healthy and five with BEH. The material was fixed and subjected to tests cytological, immunocytochemical and comet assay and evaluated microscopically. Data were analyzed using descriptive statistics, analysis of variance and nonparametric Kolmogorov-Smirnov test. Regarding the number of inflammatory cells and epithelial cells obtained per sample revealed that the two groups of experiment 1, all animals had more inflammatory cells than epithelial cells, however, there was no difference between the type of washing taken. The epithelial cells were found in 60% of cases and the alterations observed were discretas and cannot classify any sample as hyperplastic or neoplastic. In experiment 2, we observed positive immunostaining of p53 in only 20% of the samples, one of healthy animal and another animal with BEH. The comet assay revealed that both the samples of healthy animals as well as in animals positive for BEH not observed migrating

nuclear fragments. Data from this study showed that the cytological examination of bovine washing urinary bladder may aid in the diagnosis of BEH and the two harvesting methods employed were adequate for obtaining viable samples. Cytology allowed the identification of non-neoplastic lesions predominantly inflammatory and immunocytochemistry technique with the expression of p53 as well as comet assay revealed no important cell damage since the animals used in the experiment had no neoplastic lesions.

Key-words: Bovine; Diagnosis; Hematuria

LISTA DE FIGURAS

Figura		Página
Figura 1-	Coleta de lavado vesical em bovinos com hematúria enzoótica. A - localização do meato urinário externo. B – introdução da sonda pelo meato urinário externo. C – Infusão da solução fisiológica (NaCl 0,9%). D – processo de turbilhonamento do lavado.....	48
Figura 2-	Recuperação do lavado vesical do grupo A. A – utilização do recipiente erlenmeyer estéril com capacidade de dois litros para armazenagem de todo o lavado vesical obtido. B – amostras devidamente identificadas após a coleta.....	48
Figura 3-	Recuperação do lavado vesical do grupo B. A – recuperação do último volume aspirado do lavado. B – amostras armazenadas em tubos plásticos tipo Falcon com capacidade de 15 mL, devidamente identificados.....	49
Figura 4-	Fotomicrografia do lavado vesical de bovinos. A – predominância de células uroteliais. B – células inflamatórias e células uroteliais. Coloração de Giemsa. Objetiva 40x.....	55
Figura 5-	Fotomicrografia da imunomarcção com anti-p53 no lavado vesical de bovinos. A – marcação nuclear e citoplasmática (seta). B – ausência de marcação. Coloração imunocitoquímica. Objetiva 40x.....	73

LISTA DE SIGLAS E/OU ABREVIATURAS

BPV – Vírus da papilomatose bovina.

CVDS – Carcinoma das vias digestivas superiores de bovinos.

DH – Diátese hemorrágica.

DP – Desvio padrão.

ES – Espírito Santo.

HEB – Hematúria enzoótica bovina.

PBS – Solução tampão de fosfato (Solution phosphate buffer).

SCG – Eletroforese em gel de célula única (Single cell gel).

LISTA DE TABELAS

Tabela		Página
Tabela 1-	Valores absolutos do número total de células epiteliais e inflamatórias observadas em cada campo linear avaliado e valor médio de células encontrado em cada amostra de lavado vesical de bovinos positivos para HEB.....	53
Tabela 2-	Valores absolutos e percentuais do número de células epiteliais e inflamatórias observadas em cada amostra de lavado vesical de bovinos positivos para HEB.....	54

SUMÁRIO

	Página
1 INTRODUÇÃO.....	16
2 REVISÃO DE LITERATURA.....	18
2.1 Aspectos gerais e históricos da intoxicação por <i>Pteridium aquilinum</i>.....	18
2.2 Características botânicas e biológicas de <i>Pteridium aquilinum</i>.....	19
2.3 Princípios tóxicos de <i>Pteridium aquilinum</i>.....	20
2.4 Epidemiologia.....	21
2.5 Associação entre samambaia e papilomavírus.....	22
2.6 Medidas terapêuticas e preventivas.....	23
2.7 Hematúria enzoótica bovina (HEB).....	24
2.7.1 Sinais clínicos.....	24
2.7.2 Achados anatomo-patológicos.....	26
2.8 Métodos alternativos para o diagnóstico precoce da HEB.....	29
2.8.1 Avaliação citopatológica.....	29
2.8.2 Imunocitoquímica.....	30
2.8.3 Teste do cometa.....	31
3 REFERÊNCIAS.....	33
CAPÍTULO 1: Lavado vesical de bovinos com hematúria enzoótica: padronização de técnica de colheita, obtenção de amostras e avaliação citopatológica.....	42
RESUMO.....	43
ABSTRACT.....	44
4 INTRODUÇÃO.....	45
5 MATERIAL E MÉTODOS.....	47
5.1 Seleção dos animais e coleta das amostras.....	47
5.2 Processamento das amostras e exame citopatológico.....	49
5.3 Análise estatística.....	50
6 RESULTADOS E DISCUSSÃO.....	51
7 CONCLUSÕES.....	58
8 CONSIDERAÇÕES FINAIS.....	59
8 REFERÊNCIAS.....	60

CAPÍTULO 2: Expressão de p53 e uso do teste do cometa em lavado vesical de bovinos com hematúria enzoótica.....	63
RESUMO.....	64
ABSTRACT.....	65
10 INTRODUÇÃO.....	66
11 MATERIAL E MÉTODOS.....	68
11.1 Seleção dos animais e coleta das amostras.....	68
11.2 Processamento das amostras.....	68
11.3 Técnica de imunocitoquímica.....	69
11.4 Teste do cometa.....	70
11.5 Análise estatística.....	71
12 RESULTADOS E DISCUSSÃO.....	72
13 CONCLUSÕES.....	78
14 CONSIDERAÇÕES FINAIS.....	79
15 REFERÊNCIAS.....	80

1. INTRODUÇÃO

A hematúria enzoótica bovina (HEB) é uma doença que acomete principalmente bovinos, causada pelo consumo prolongado da espécie vegetal *Pteridium aquilinum*, caracterizada pela presença intermitente de sangue na urina. Este é o sinal clínico mais evidente da doença, o qual está muitas vezes associado com a presença de tumores na bexiga. O progresso da afecção é lento e assume comportamento crônico. Considera-se necessário um período mínimo de dois anos para o desenvolvimento da doença, sendo a maioria dos casos diagnosticada entre os quatro e seis anos de idade (COTA, 2011).

Na microrregião do Caparaó, ES, o clima e o solo são propícios ao crescimento e desenvolvimento da espécie *P. aquilinum*, por isso existem muitos casos de HEB, atingindo níveis de até 56,4% de prevalência (SILVA et al., 2009). Desta forma, esta doença tem se tornado um problema econômico importante para os produtores da região, tendo em vista a diminuição da produção de leite e às mortes dos animais acometidos, lembrando que o diagnóstico precoce é difícil de ser estabelecido por ser uma doença crônica (NUNES, 2009).

O diagnóstico de HEB é estabelecido com base na epidemiologia, sinais clínicos e nas lesões macroscópicas e microscópicas da bexiga (MOREIRA-SOUTO et al., 2006) e a principal conduta para se chegar ao diagnóstico é constatar a existência da planta na propriedade (MARÇAL, 2003).

Os processos neoplásicos em animais têm se tornado cada vez mais frequentes, gerando assim a necessidade de diagnósticos mais eficientes e de fácil acesso (THRALL et al., 2006). Sabe-se, atualmente, que ao identificar as lesões pré-cancerosas, torna-se possível o tratamento, a redução da incidência de neoplasias invasivas e, conseqüentemente, a mortalidade por essa enfermidade (MÜLLER; MAZIERO, 2010).

O emprego da citologia como ferramenta diagnóstica na medicina veterinária continua crescendo, principalmente por ser um método confiável para obtenção de um diagnóstico sobre um tecido de forma pouco invasiva em cães e gatos (MEINKOTH et al., 2009).

Esta técnica mostra-se eficiente para diagnóstico de desordens neoplásicas, hiperplásicas, inflamatórias e degenerativas além de ser usado também para identificar agentes infecciosos (GUEDES, 2000; ROCHA, 2008).

Em neoplasias de bexiga de humanos, nos últimos anos, tem-se discutido sobre a contribuição dos marcadores tumorais presentes na urina para o diagnóstico e vigilância destes tumores (SHARMA; KSHEERSAGAR; SHARMA, 2009). A escolha do marcador depende do objetivo final, ou seja, prevenção, rastreamento ou previsão do comportamento da neoplasia (SULLIVAN et al., 2010).

A proteína p53 é um marcador que quando expresso provoca várias respostas celulares, incluindo a suspensão do ciclo celular, senescência, diferenciação ou apoptose, dependendo de muitos fatores, tanto intrínsecos como extrínsecos à célula (VOUSDEN; LU, 2002). Estudos pesquisando a acumulação da p53 mutada em tumores de bovinos, por meio de métodos imunistoquímicos foram realizados (CARVALHO et al., 2005; CARVALHO et al., 2009), no entanto o uso desse biomarcador na imunocitoquímica do lavado vesical de bovinos com HEB ainda não foi descrito.

O ensaio cometa é um método de estudo genotoxicológico sensível, que avalia danos ao DNA de células individuais e possibilita quantificar quebras de fita (BELPAEME et al., 1996). Hoje em dia, é amplamente aceito e utilizado em várias áreas de investigação como: estudos de genotoxicidade, estudos de reparo do DNA, biomonitoramento ambiental, estudo de células apoptóticas e monitoramento humano (HUACHACA, 2002).

Diante do exposto, objetivou-se com esta pesquisa avaliar lesões de bexigas de bovinos associadas à hematúria enzoótica por meio das técnicas citopatológica, imunocitoquímica e ensaio do cometa, visando o diagnóstico precoce de danos celulares provocados pela doença.

2. REVISÃO DE LITERATURA

2.1 Aspectos gerais e históricos da intoxicação por *Pteridium aquilinum*

Dentre as principais doenças causadas por intoxicação que acometem os bovinos, três têm como característica epidemiológica comum o fato de acontecerem apenas em regiões onde as áreas de pastejo são altamente invadidas pela samambaia (*Pteridium aquilinum*). São estas a diátese hemorrágica, a hematúria enzoótica e os carcinomas de vias digestivas superiores (SOUTO et al., 2006).

Os primeiros relatos desse tipo de intoxicação começaram na Inglaterra no ano de 1893, após um período de secas, foram relatados muitos casos de intoxicações em bovinos caracterizados por diátese hemorrágica (DH), determinada pelo consumo de *P. aquilinum*. Na mesma época foram levantadas suspeitas sobre o potencial tóxico da samambaia, no entanto, apenas décadas mais tarde, a reprodução por experimentos da DH confirmaram as suspeitas (OLIVEIRA, 2009).

Apenas a partir de 1940 foi estabelecida a associação da hematúria enzoótica bovina (HEB) com tumores de bexiga em bovinos, que tinham como característica comum a ingestão de *P. aquilinum* durante períodos prolongados de tempo (HIRONO et al., 1987). No ano de 1965, Rosenberger e Heeschen conseguiram a comprovação do efeito carcinogênico da planta, que foi estabelecida após a reprodução experimental de neoplasias na bexiga de bovinos, alimentados com *P. aquilinum* por longos períodos. No mesmo ano Evans e Mason também demonstraram este efeito após a constatação de múltiplos adenocarcinomas intestinais em camundongos alimentados por tempo prolongado com ração contendo a planta (OLIVEIRA, 2009).

No Brasil, no início da década de cinquenta, os primeiros casos de intoxicação pela samambaia em bovinos foram descritos (OLIVEIRA; MATSUMOTO; PRIMAVESI, 1998). No município de Paranavaí, Estado do Paraná, Curial (1964) registrou a ocorrência de HEB em bovinos e a presença de *P. aquilinum* nas pastagens, entretanto ele não as correlacionou diretamente. Logo nos anos seguintes, estabeleceu-se então uma correlação entre a alta incidência de carcinomas epidermóides das vias digestivas superiores em bovinos (CVDS) e pastos severamente invadidos por *P. aquilinum*, observaram ainda que estes tumores eram raros em regiões onde a planta não existia (DÖBEREINER; TOKARNIA; CANELLA, 1967; TOKARNIA et al., 1969). Por vezes,

os CVDS eram concomitantes com a HEB (CURIAL, 1964; DÖBEREINER; TOKARNIA; CANELLA, 1967; SOUZA; GRAÇA, 1993; TOKARNIA; DÖBEREINER; CANELLA, 1969).

2.2 Características botânicas e biológicas de *Pteridium aquilinum*

Pteridium aquilinum (L) Kuhn conhecida popularmente como samambaia, samambaia-do-campo, samambaia-das-taperas, pluma ou pluma grande, pertence à família Polypodiaceae (LORENZI, 1991; TOKARNIA; DOBEREINER; PEIXOTO, 2000). É uma espécie perene, herbácea, medindo 50-160 cm de altura, com reprodução por esporos ou por rizomas, apresentando folhas (ou frondes) grandes, bipinadas ou tripinadas. As folhas formam touceiras densas ou se estendem ao longo dos rizomas (SOUTO, 2005). Geralmente, o rizoma e seus rizóides estão enterrados profundamente, característica que permite à samambaia resistir quando queimada ou roçada (DURÃO et al., 1995). O rizoma atua ainda como órgão de armazenamento de nutrientes e possui propriedades de expansão, facilitando a colonização e a fixação da planta no solo (FENWICK, 1988). Não só por ser cosmopolita e ter extensa distribuição, mas também pelos diferentes tipos de intoxicação que provoca em diversas espécies animais, a samambaia é considerada uma das plantas tóxicas mais importantes (TOKARNIA; DOBEREINER; PEIXOTO, 2000).

A presença de *P. aquilinum* é observada em todos os continentes, exceto na Antártida (FENWICK, 1988). No Brasil aparece principalmente em regiões montanhosas, desde o sul da Bahia até o Rio Grande do Sul, sendo que em outros Estados (Acre, Amazonas, Mato Grosso e Pernambuco) também é considerada como planta invasora de pastos.

Do ponto de vista botânico, o gênero *Pteridium* é considerado monotípico e a única espécie é a *aquilinum*. Entretanto, nessa espécie há duas subespécies, *aquilinum* e *caudatum*, sendo estas compostas por diversas variedades geográficas (TAYLOR, 1989). Na América do Sul registra-se, principalmente, a ocorrência de *Pteridium aquilinum* sub-espécie *caudatum*. No Brasil a presença de *Pteridium aquilinum* já foi registrada em praticamente todos os Estados (LORENZI, 1991), tendo sido identificada a variedade *arachnoideum* (TOKARNIA; DOBEREINER; PEIXOTO, 2000).

A espécie desenvolve-se melhor em regiões mais frias e de boa pluviosidade, com solos ácidos e bem drenados, como encostas de morro, porém adapta-se também a outros ambientes (TOKARNIA; DOBEREINER; PEIXOTO, 2000). As zonas geográficas de localização da planta geralmente caracterizam-se por solos pobres e com baixos níveis de cálcio e fósforo (DURÃO et al., 1995). Isso pode ser claramente observado nos municípios da microrregião do Caparaó-ES, que apresentam diferenças topográficas e climáticas, composição do solo, bacias hidrográficas, dentre outras características, como o manejo do rebanho, que, sozinhas ou em conjunto, podem influenciar condições epidemiológicas para o desenvolvimento e ocorrência de *P. aquilinum* e HEB (SILVA et al., 2009).

2.3 Princípios tóxicos de *Pteridium aquilinum*

A planta possui diferentes princípios tóxicos com ação carcinogênica, entre os quais podemos citar: tanino; quercetina; ácido chiquímico; prumasina; ptaquilosídeo; aquilide A e canferol (HOPKINS, 1986). Muitos estudos foram conduzidos para se conhecer outros princípios tóxicos da planta isolando diversos ácidos orgânicos como o ácido dicafeiltartárico (chicoric acid), pelo menos cinco flavonóides, perto de 30 pterosina-sesquiterpenos e, também, polissacarídeos, glicosídeos, astragalinas, isoquercetina, catecolaminas e pteraquilina (POLACK, 1990).

Dentre os compostos isolados, apenas o ptaquilosídeo, isolado por Niwa et al. (1983) e Van der Hoeven et al. (1983), demonstrou comprovado efeito carcinogênico (HIRONO et al., 1984). A administração do ptaquilosídeo puro, por via oral, reproduziu o aparecimento de adenocarcinomas de mama e de íleo e papilomas, em ratos. O mesmo experimento revelou bezerros apresentando diátese hemorrágica (HIRONO et al., 1984). Alguns anos mais tarde, Riet-Correa, Méndez e Schild (1993) definiram o ptaquilosídeo como um glicosídeo norsesquiterpeno, que contribui significativamente para a ação mutagênica e carcinogênica de *Pteridium aquilinum*.

A samambaia geralmente atua por dois princípios tóxicos sendo um deles um radiomimético, responsável por quadros clínicos observados principalmente em bovinos (ptaquilosídeo), e uma tiaminase tipo 1, responsável pela doença que acomete com maior frequência os animais monogástricos (FENWICK, 1988; TOKARNIA; DOBEREINER; PEIXOTO, 2000).

Ao ultrapassar a barreira fisiológica (epitélio), estando em solução aquosa e na presença de bases, ácidos ou calor, o ptaquilosídeo é degradado até pterosina B (POTTER; BAIRD, 2000). Sob condições alcalinas, é formada uma dienona instável (potencialmente mutagênica-carcinogênica), que pode ser aromatizada até liberar pterosina B. Observa-se que condições de pH alcalino como pH 8,1-8,2 da saliva e 7,5-8,5 da urina, podem estar associados a presença de tumores no esôfago e bexiga de bovinos respectivamente (FENWICK, 1988). A dienona pode atravessar a membrana citoplasmática e nuclear das células, associando-se irreversivelmente a proteínas com terminais amino expostos no DNA (ALONSO-AMELOT et al., 1999), causando uma alteração permanente e irreparável em determinados genes que codificam proteínas ativadoras de outros genes, ou que têm função reguladora de processos bioquímicos, como por exemplo, o gene p53 regulador da apoptose e supressão de tumores (SANTOS; BRASILEIRO; SILVA, 1992).

O flavonóide quercetina, outro composto químico também presente na samambaia e potencialmente carcinogênico, apesar de seus efeitos biológicos serem controversos (MUSONDA; CHIPMAN, 1999; PAMUCKU et al., 1980) têm sido demonstrado em estudos *in vitro* que a quercetina pode atuar como um agente mutagênico em sinergismo com o papilomavírus bovino do tipo 4, transformando células primárias bovinas (BENISTON et al., 2001).

2.4 Epidemiologia

Alguns fatores parecem ter participação em determinar o tipo de intoxicação observada; entre eles, a idade em que os bovinos começam a ingerir *P. aquilinum*, a quantidade consumida e o período de tempo pelo qual ingerem a planta (DÖBEREINER; TOKARNIA; CANELLA, 1967). Em ambas as formas crônicas não há predisposição por raça (PAMUCKU; PRICE; BRYAN, 1976; SOUTO, 2005) ou sexo (HOPKINS, 1986), porém, as fêmeas parecem ser mais afetadas devido à maior permanência desses animais na fazenda (CAMPOS NETO et al., 1975).

Toda a planta é tóxica (fresca e dessecada como feno) e a brotação é a parte mais tóxica (TOKARNIA; DÖBEREINER; SILVA, 1979). A ingestão de feno contaminado com a planta e a ingestão dos rizomas expostos pela aração também tem causado a intoxicação em animais (TOKARNIA; DOBEREINER; PEIXOTO, 2000). O poder tóxico pode variar conforme a distribuição geográfica. Sugere-se que

os rizomas correspondem a estruturas subterrâneas de armazenamento de nutrientes e concentram maior quantidade do ptaquilosídeo; quando ingeridos podem provocar a morte mais rapidamente (HIRONO et al., 1972). As condições em que ocorre a intoxicação são várias. A fome é o principal fator que leva os bovinos a ingerirem a samambaia, porém a escassez de alimentos pode favorecer sua ingestão que, uma vez iniciada, pode desenvolver vício nos bovinos, visto que os animais seguem ingerindo a planta mesmo após cessada a condição que determinou sua ingestão inicial (TOKARNIA; DÖBEREINER; SILVA, 1979).

Intoxicação aguda por *P. aquilinum* ocorre predominantemente em épocas de escassez de forragem em forma de surtos ou casos isolados com baixa frequência e alto índice de mortalidade e letalidade (BARROS et al., 1987; BORELLI et al., 2008; TOKARNIA; DOBEREINER; PEIXOTO, 2000).

2.5 Associação entre samambaia e papilomavírus

No Brasil e também em outros países, várias observações sobre a ocorrência do papilomavírus bovino e carcinomas no trato digestório superior de bovinos, associados a lesões de hematuria enzoótica e à ingestão da samambaia, já foram relatadas (POLACK, 1990, SANTOS et al., 1998). Alguns estudos controversos, afirmam que as toxinas da samambaia foram capazes de produzir tumores em animais de laboratório livres da infecção pelo vírus, e este, isoladamente, foi capaz de produzir neoplasias na bexiga de terneiros que não tinham acesso à samambaia (HOPKINS, 1986). Segundo Reddy e Fialkow (1983) a iniciação e promoção dos tumores induzidos pelo papilomavírus em conjunto com compostos da samambaia, são diferentes das induções por carcinógenos isolados. Campo et al. (1992), após isolar o Papilomavirus bovino (BPV-2) em lesões tumorais de bovinos com HEB, sugeriram um sinergismo deste com o princípio tóxico de *P. aquilinum* no processo de carcinogênese.

Segundo Roperto et al. (2009), entre os vírus da papilomatose bovina (BPVs) conhecidos, apenas o BPV-1 e o BPV-2 infectam o urotélio da bexiga. Tem sido detectado DNA viral, principalmente do BPV-2, no urotélio de bexigas saudáveis, o que sugere fortemente a existência de infecções latentes sub-clínicas. A presença de BPV na bexiga deve-se provavelmente a infecções secundárias oriundas das áreas para-genitais (ROPERTO et al., 2008). É também possível a transmissão

vertical dos BPVs no momento do parto (SANTOS et al., 1998). Nos hospedeiros imuno-comprometidos, tais como os bovinos que pastoreiam em áreas infestadas pela *Pteridium aquilinum*, os BPVs não são eliminados e as infecções latentes podem ser reativadas, dando lugar ao aparecimento de doenças debilitantes, incluindo os tumores de bexiga (ROPERTO et al., 2009).

Avaliando a presença do papilomavírus bovino tipo 2 nas lesões neoplásicas de bexiga urinária de bovinos, confirmada pela técnica de PCR, Dias et al. (2012) encontraram o vírus em todas as amostras. Segundo os mesmos autores, isso reforça a hipótese da relação entre a presença do agente viral, a planta e o desenvolvimento de lesões neoplásicas em bexigas de bovinos com HEB.

Autores ainda postulam que a intoxicação por *P. aquilinum* promove um processo de imunossupressão, o qual é suficiente para induzir maior atividade do BPV-2 e a proliferação de papilomas transicionais, que sob a influência do carcinógeno presente na planta, tende a sofrer um processo de malignização (BORZACCHIELLO et al., 2003; CAMPO et al., 1999).

2.6 Medidas terapêuticas e preventivas

Até o presente momento não se conhece terapia específica para a intoxicação por samambaia. O que existe em termos terapêuticos, são medidas paliativas, no entanto muitas das vezes não passam de tentativas (MARÇAL, 2000).

A profilaxia ainda é a única medida eficaz que consegue limitar a enfermidade, no caso do rebanho bovino é necessário e conveniente promover a erradicação da samambaia nos pastos, arrancando a planta na época da rebrota. O êxito deste procedimento demora algum tempo, mas eliminar a planta ainda continua sendo o melhor procedimento para se acabar com as intoxicações (MARÇAL, 2000).

Uma das medidas utilizadas para controlar *Pteridium aquilinum* é a correção do pH do solo, pois esta tem predileção por terras mais ácidas, logo uma simples correção da acidez do solo, por meio de calagem, aliada a retirada das plantas pode ser uma boa alternativa de erradicação (TOKARNIA; DOBEREINER; PEIXOTO, 2000).

O manejo das plantas tóxicas também pode ser feito por meio da aplicação de herbicidas, que é uma alternativa onerosa, mas de bons resultados com relação à eliminação da planta, porém é uma prática que deve ser aplicada com muita cautela

devido às potencialidades tóxicas dos herbicidas para o ser humano e para o ambiente. Ao se optar pelo controle químico devem ser tomados os cuidados necessários para garantir o sucesso da aplicação e a segurança dos animais. Após a escolha do método de erradicação (manual/ capina ou herbicidas), deve-se recolher as partes das plantas e queimá-las em local apropriado, pois as plantas mesmo depois de murchas ou secas podem preservar seu princípio tóxico e serem ingeridas pelos animais (CARVALHO, 2005).

2.7 Hematúria enzoótica bovina (HEB)

Há relatos de que a HEB foi reportada pela primeira vez por Tophan, em 1787 (DATTA, 1952). No ano de 1960, Rosenberger e Heeschen conseguiram demonstrar experimentalmente o envolvimento de *P. aquilinum* na patogênese da HEB, no entanto não conseguiram reproduzir as neoplasias. Cinco anos mais tarde, a ingestão de *P. aquilinum* foi estabelecida, definitivamente, como sendo a principal causa da HEB, após Rosenberger (1965), reproduzir, na bexiga de bovinos, lesões proliferativas de aspecto tumoral.

A HEB pode ser conhecida também pelos nomes de hematúria vesical bovina, hematúria essencial, cistite crônica hemorrágica e hematúria vesical crônica (RAVE et al., 1978). O quadro desenvolve-se quando o animal faz ingestão da planta em uma quantidade inferior a 10g/kg/dia durante um ou mais anos (TOKARNIA; DOBEREINER; PEIXOTO, 2000).

É citada como uma doença de evolução crônica que pode levar o animal a morte após meses ou anos depois dos primeiros sinais clínicos (TOKARNIA; DOBEREINER; PEIXOTO, 2000). Apesar de casos de cura definitiva não serem conhecidos, períodos de remissão, sem sangramento, que duram por semanas ou meses podem acontecer em alguns casos (HEESHEN, 1959; TOKARNIA; DOBEREINER; PEIXOTO, 2000).

2.7.1 Sinais clínicos

A hematúria enzoótica é caracterizada pela presença de sangue na urina (RAJENDRAN et al., 1983). As manifestações ocorrem geralmente em animais adultos, com idade superior a três ou quatro anos, sem predileção por raça ou sexo. A evolução da doença é seguida de crises de hematúria associadas à poliúria e

disúria, intercaladas por períodos de remissão que podem perdurar de semanas a anos. A quantidade de sangue perdida é inconstante e as fases de hematuria são variáveis, os animais podem apresentar também acentuada proteinúria (DURÃO et al., 1995; HOPKINS, 1986).

Na HEB, os principais sinais clínicos são hematuria intermitente ou contínua, emagrecimento, mucosas pálidas (GAVA, 1994; SOUTO et al., 2006), e, nas vacas, considerável queda na produção de leite (GAVA, 1994). Os animais acometidos geralmente desenvolvem micro-hematuria seguida de macro-hematuria, sendo que, a primeira muitas vezes ocorre antes do aparecimento das lesões macroscópicas serem observadas (MAXIE; NEWMANN, 2007).

Sinais clínicos menos frequentes incluem: incontinência urinária (TOKARNIA; DOBEREINER; PEIXOTO, 2000), poliúria, disúria (HOPKINS, 1986), debilidade e obstrução do trígono vesical pelos neoplasmas ou da uretra por coágulos de sangue (SCHOTT; METRE; DIVERS, 2002), pelagem sem brilho, e infecções secundárias do trato urinário também são sinais verificados (DÖBEREINER; TOKARNIA; CANELLA, 1967). Geralmente, não se observa alteração na temperatura corporal e atividade ruminal, porém a doença progride para severa anemia e caquexia. O volume de sangue perdido pela urina pode variar de 0,01 a 1,0 litro por dia (DAWRA; SHARMA; SOMVANSH, 1999).

Quando se é realizada palpação retal, pode-se evidenciar espessamento da parede da bexiga em alguns casos (RADOSTITS et al., 2002). A HEB apresenta-se algumas vezes com intervalos sem sinais clínicos que podem perdurar por semanas e até meses. Em estágios iniciais, a melhora pode ser obtida quando os animais são retirados do pasto infestado pela planta e são alimentados de maneira correta (STÖBER, 1970; TOKARNIA; DOBEREINER; PEIXOTO, 2000), ainda assim, permanecem com baixa produção e se houver nova ingestão a hematuria pode apresentar recidiva rapidamente (TOKARNIA; DOBEREINER; PEIXOTO, 2000). O óbito dos animais afetados ocorre meses e até mesmo anos após o início da doença (FRANÇA; TOKARNIA; PEIXOTO, 2002).

Segundo Singh, Joshi e Ray (1973), avaliações bioquímicas e hematológicas podem revelar linfocitose, neutropenia, anemia progressiva, aumento da fragilidade de eritrócitos, redução do hematócrito e do conteúdo de hemoglobina, decréscimo de albumina, aumento da fração globulina, diminuição dos níveis séricos de cálcio e fósforo e aumento da creatinina e da fosfatase ácida.

Em propriedades infestadas pela planta algumas atividades podem ajudar a anteceder o diagnóstico. Uma delas é coletar a urina dos animais e submetê-la à pesquisa laboratorial de microhematúria, outra alternativa, é fazer necropsia dos bovinos que morreram, para se concluir pela presença de evidências da toxidez determinada pela samambaia (MARÇAL, 2003).

A principal enfermidade que precisa ser diferenciada da hematúria enzoótica é a hemoglobinúria (TOKARNIA; DOBEREINER; SILVA, 1979), o que pode ser feito na própria fazenda, coletando a urina do animal e verificando a formação de sedimento, o que não ocorre quando se tem hemoglobinúria por hemoparasitoses ou qualquer outra causa (MARÇAL, 2000).

Alguns atendimentos clínicos podem ser feitos em propriedades onde não existe a samambaia, nestes casos, se os animais apresentarem hematúria, é necessário uma anamnese investigativa, perguntando sobre a existência da planta na fazenda da qual o animal foi adquirido (MARÇAL, 2000). Segundo o mesmo autor, deve-se ficar atento em questões litigiosas na compra de animais em leilões e transações comerciais, já que no caso da hematúria, por ser caracterizada por períodos de remissão da doença, a manifestação clínica pode ocorrer dias após a chegada dos bovinos na nova propriedade.

2.7.2 Achados anatomopatológicos

Durante realização da necropsia de animais com hematúria enzoótica podem ser observados na bexiga diferentes formas de apresentação da doença, que podem variar desde hemangiomas ou nódulos puntiformes, às vezes do tamanho de um grão de ervilha, podendo atingir um diâmetro maior (MARÇAL, 2000).

Alguns processos neoplásicos e hiperplásicos da mucosa da bexiga variam desde alguns milímetros até vários centímetros de diâmetro. As lesões vesicais são caracterizadas por dilatação e espessamento da parede (TOKARNIA; DOBEREINER; PEIXOTO, 2000), ainda podem ser observados na mucosa: congestão, focos de hemorragia, crescimentos vasculares, nódulos com aspecto de “couve-flor”, estruturas polipóides e de vascularização evidente, nódulos vermelhos ou amarelados e estruturas pedunculadas e multilobuladas (DÖBEREINER; TOKARNIA; CANELLA, 1967), algumas formações micronodulares podem apresentar um aspecto de “cacho de uva” e elevações rugosas (TOKARNIA; DÖBEREINER; CANELLA, 1967).

Em um experimento realizado por Silva et al. (2012), algumas lesões macroscópicas foram encontradas e quantificadas: petéquias em 63,04%, lesões papilomatosas em 45,65%, lesões hemangiomatosas em 34,78%, lesões sobrelevadas em placa 10,86% e lesões deprimidas brancacentas em 6,52%. Os resultados revelaram que em uma mesma bexiga pode-se encontrar mais de uma lesão macroscópica.

Em alguns casos, a hematúria não está relacionada à presença de neoplasias, mas sim à congestão e à ectasia de vasos sanguíneos. O exame histológico dessas massas revela diversos tipos neoplásicos, tanto de origem epitelial quanto mesenquimal, porém metástases são raras (TOKARNIA; DOBEREINER; PEIXOTO, 2000).

As alterações histopatológicas observadas nas bexigas de animais com HEB podem ser divididas em neoplásicas e não-neoplásicas; no caso das não-neoplásicas, incluem-se lesões inflamatórias, hiperplásicas e metaplásicas. A ocorrência simultânea de algumas destas lesões na mesma bexiga é comum, o que torna difícil estabelecer qual é a principal alteração e a ordem cronológica em que as mesmas apareceram (PEIXOTO et al., 2003).

As alterações neoplásicas descritas na HEB podem ser de origem epitelial ou mesenquimal, entretanto, a maioria dos estudos mostra que os neoplasmas epiteliais são mais comuns que os mesenquimais (CARVALHO; PINTO; PELETEIRO, 2006). Outros autores observaram 35% de neoplasmas puramente epiteliais, 9% de neoplasmas mesenquimais e 54% de neoplasmas mistos em casos naturais de HEB (PAMUKCU et al., 1976). A coexistência de neoplasmas com elementos epiteliais e mesenquimais, bem como a concomitância de dois ou mais tumores da mesma origem, no mesmo animal, tornam complicada a tentativa de determinar a frequência com que os neoplasmas ocorrem em animais com HEB (PEIXOTO et al., 2003).

Uma pesquisa realizada por Silva et al. (2013) revelou dentre as neoplasias encontradas, que 53,85% das bexigas apresentavam neoplasias de origem epitelial e 88,46% neoplasias de origem mesenquimal. Em 38,46% das bexigas foram encontradas neoplasias de origem epitelial e mesenquimal, em 23,08% mais de um tipo de neoplasia de origem epitelial e em 15,38% mais de um tipo de neoplasia de origem mesenquimal. As neoplasias de origem epitelial foram: carcinoma urotelial em 34,61%; carcinoma *in situ* em 30,77% e adenocarcinoma em 15,38% das

bexigas. As neoplasias de origem mesenquimal foram: hemangioma em 50%; mixoma em 42,31% e hemangiossarcoma em 7,69% das bexigas.

As neoplasias malignas mais encontradas são: carcinoma de células de transição, adenocarcinoma, carcinoma de células escamosas, carcinoma *in situ* e hemangiossarcoma (CARVALHO; PINTO; PELETEIRO, 2006). Dentre os neoplasmas benignos observam-se papilomas, hemangiomas (BENTO et al., 1999), papilomas invertidos, fibromas e adenomas (CARVALHO; PINTO; PELETEIRO (2006). Algumas neoplasias e diferenciações raras também têm sido descritas, tais como carcinoma trabecular com diferenciação em células de Paneth, adenoma e adenocarcinomas mesonefróides, carcinoma em anel de sinete, carcinoma plasmocitóide, carcinoma de células cromóforas e carcinoma transicional tipo em ninho (PEIXOTO et al., 2003).

Esses neoplasmas dificilmente causam metástases, e quando essas ocorrem, geralmente são para linfonodos regionais, no peritônio por implantação e mais raramente para outros órgãos (TOKARNIA; DOBEREINER; PEIXOTO, 2000). A reação imunológica local pode ajudar a impedir essa disseminação. A descoberta das causas dessa “barreira contra metástases” e suas relações com a carcinogênese química induzida pelo ptaquilosídeo podem ser de interesse para estudos futuros (PEIXOTO et al., 2003).

As principais alterações não-neoplásicas descritas na HEB incluem: hiperplasia epitelial, cistite polipóide, metaplasia glandular, estroma mixóide, ninhos de Brunn, cistite folicular, displasia epitelial, cistite glandular e cistite cística. (GABRIEL, 2008).

Um experimento realizado por Silva et al. (2012) revelou que lesões não neoplásicas encontradas no urotélio foram: displasia em 93,48% das amostras, metaplasia de células claras em 100%, hiperplasia em 89,13%, hemorragia em 28,26%, cistite cística em 17,39% e ninhos de Brunn em 8,69%. Na lâmina própria foram encontradas: inflamação em 93,48% dos casos, proliferação vascular em 100%, hemorragia em 60,87%, ectasia vascular em 93,48%, dilatação vascular em 50% e espessamento vascular em 84,78%.

Alguns autores descrevem ainda outras alterações como: proliferação micropolipóide, cistos intraepiteliais, infiltrado linfoplasmocítico, hemorragia e fibrose (PEIXOTO et al., 2003).

2.8 Métodos alternativos para o diagnóstico precoce da HEB

2.8.1 Avaliação citopatológica

O emprego da citologia como ferramenta diagnóstica na medicina veterinária continua crescendo, principalmente por ser um método confiável para obtenção de um diagnóstico sobre um tecido de forma pouco invasiva (MEINKOTH et al., 2009).

Esta técnica mostra-se eficiente para diagnóstico de desordens neoplásicas, hiperplásicas, inflamatórias e degenerativas além de ser usado também para identificar agentes infecciosos (GUEDES, 2000; ROCHA, 2008). Enfatiza-se ainda entre os objetivos da citopatologia, a diferenciação entre processos inflamatórios, hiperplasias e neoplasias, com estabelecimento do prognóstico do tumor e identificação de sítios metastáticos para rápida ação no tratamento e monitoramento de recidivas (MAGALHÃES et al., 2001).

As principais vantagens do exame citopatológico são a rapidez e a simplicidade com que se estabelece o diagnóstico do quadro mórbido, além do baixo custo. Acrescenta-se o fato de ser um método seguro, que não proporciona riscos à vida do paciente, não requerendo equipamento sofisticado, sedação ou anestesia para sua realização. A sedação apenas será requisitada em casos onde as lesões estão localizadas em órgãos internos, nesses casos o exame citológico deve ser realizado com auxílio do diagnóstico por imagem (BASSO, 2008).

De um modo geral, as amostras citopatológicas são facilmente obtidas, já que muitas formas de colheita são pouco invasivas e o grau de morbidade e/ ou complicações secundárias, associadas com as mesmas, são mínimas (COUTO, 1994).

O diagnóstico citopatológico pode ser realizado com ou sem aspiração, *imprints* de lesões, raspados, esmagamento (*scraping*) de tecidos, análise de lavados traqueobrônquicos e líquidos cavitários (RASKIN; MEYER, 2011).

Na avaliação do material coletado, observa-se a celularidade e avaliam-se os critérios morfológicos verificando-se detalhes nucleares e citoplasmáticos que possibilitam diferenciar processos benignos de malignos (FERIAN, et. al., 2006; ZUCCARI et al., 2001).

Na ampla literatura consultada não existem relatos da utilização do exame citopatológico no diagnóstico da HEB. Entretanto, esta técnica é usualmente

empregada no diagnóstico de seres humanos com suspeita de câncer de bexiga e no seguimento destes após terapêutica (POMPEO et al., 2008).

2.8.2 Imunocitoquímica

A imunocitoquímica é definida como uma metodologia que utiliza anticorpos para localizar e identificar estruturas teciduais, que funcionam como antígenos *in situ*. Essa técnica consiste em um conjunto de reações específicas, baseada na interação antígeno-anticorpo, que ao final do processo confere cor ou eletrodensidade à estrutura em estudo. Essa metodologia permite a conjugação de um marcador a um anticorpo, outra proteína ou composto, sem causar dano a ligação estabelecida entre o antígeno e o anticorpo, possibilitando a observação microscópica dos locais ocupados pelos anticorpos e conseqüentemente pelo antígeno, seja ele um componente celular normal ou patogênico (LUNEDO, 2007).

Ultimamente tem-se observado um número crescente de publicações na literatura sobre o papel do gene p53 no funcionamento celular normal e neoplásico, praticamente envolvendo todos os tipos de células. Sua alteração em inúmeros tipos de câncer já foi relatada, desde em tumores adrenocorticais, leucemias, linfomas, tumores da mama, carcinomas de pulmão, gastrointestinais, ósseos, até tumores de pele (HODGSON; MAHER, 1999). Um trabalho desenvolvido por Saifudeen, Dipp e El-Dahr (2002), mostrou que p53 está envolvido na diferenciação bioquímica e morfológica do epitélio renal e que alterações na diferenciação terminal deste epitélio, mediada por esse gene, pode resultar na patogênese da disfunção e disgenesia renais. No rim, a falha da diferenciação epitelial terminal pode causar displasia, cistogênese e câncer. Interessante, também, é que alguns estudos laboratoriais já mostraram que a inserção de p53 em células tumorais resulta na diminuição da tumorigênese (JORDE et al., 2000).

A importância médica deste gene é indiscutível, primeiro porque a detecção de mutações pode ser indicadora do diagnóstico e do prognóstico, segundo porque é um alvo perfeito para prevenção, o que estimula as abordagens de terapia gênica (FETT-CONTE; SALLES, 2002). O emprego desses biomarcadores têm sido muito utilizado na medicina de animais de companhia, e é grande o número de estudos com estas técnicas, no entanto esta tecnologia de diagnóstico ainda é pouco difundida na bovinocultura (CAMARGO et al., 2008).

Todavia, no caso da HEB, estudos prévios apontaram que a mucina, uma mucoproteína presente no muco da bexiga, é produzida na superfície de células tumorais em quantidades consideráveis. O estudo realizado por Singh, Joshi e Ray (1980) apontou a existência de relação entre a produção excessiva de mucoproteína em animais com hemangioma de bexiga e a concentração plasmática de ácido siálico, comprovando que o ácido siálico é uma substância importante associada ao processo inflamatório do desenvolvimento tumoral. Makimura e Usui (1990) observaram também uma relação entre a concentração sérica do ácido siálico e o aumento da contagem de neutrófilos em bovinos com doenças inflamatórias. Manohar et al. (1993) relataram haver uma importante associação entre a concentração sérica do ácido siálico livre, ou ligado a lipídios, com o carcinoma etmoidal em bovinos, sugerindo também a participação do ácido siálico no processo inflamatório e desenvolvimento tumoral.

2.8.3 Teste do cometa

O ensaio cometa é uma técnica utilizada para mensurar, analisar lesões e detectar efeitos de reparo no DNA em células individuais que foram expostas a agentes genotóxicos. É um teste rápido, simples e sensível, de baixo custo (SILVA et al., 2000; SINGH; STEPHENS, 1996; TICE, 1995). O teste não é usado para detectar mutações, mas lesões genômicas que após serem processadas podem resultar em mutação. As lesões ao DNA detectadas pelo teste são passíveis de correção, podendo então ser utilizado para estudos de reparo de DNA, trazendo informações importantes sobre a cinética e o tipo de lesão reparada (BELPAEME et al., 1996; RIBEIRO et al., 2007).

Em umas das fases do processamento as células são submetidas a um campo elétrico, fazendo com que os fragmentos danificados de DNA migrem para o ânodo adquirindo a aparência de um cometa. A região do núcleo dá origem à cabeça do cometa enquanto que os fragmentos dão origem às caudas cujo tamanho vai ser diretamente proporcional à intensidade do dano (FAIRBAIRN; OLIVE; O'NEILL, 1995; MCKELVEY-MARTIN et al., 1993).

De acordo com Silva et al. (2000), Singh e Stephens (1996) e Tice (1995), os tipos de danos mais facilmente detectados no DNA são quebras (simples ou duplas), danos alcali-lábeis, *crosslinks* e quebras resultantes de reparo por excisão. O cometa apresenta algumas vantagens sobre os testes bioquímicos e citogenéticos,

uma vez que pode ser utilizado para qualquer tipo de célula (qualquer tecido em que possam ser extraídas células nucleadas), sendo necessário apenas um pequeno número das mesmas e de não requerer células em divisão (HARTMANN; SPAIT, 1994).

A identificação do dano no DNA pode ser feita por diferentes maneiras como, por exemplo, classificar visualmente em diferentes níveis de dano, as células analisadas, podendo-se obter um valor arbitrário que expresse o dano geral sofrido pela população de células, ou ainda, medir o comprimento do DNA migrante com a ajuda de uma ocular de medidas (SILVA, 2007).

Dois princípios que determinam o padrão de formação do cometa têm sido levados em conta. A capacidade de migração dos fragmentos de DNA é uma função tanto do tamanho do DNA quanto do número de fragmentos quebrados que iriam se unir a fragmentos maiores do DNA, os que podem migrar uma curta distância desde o núcleo. A extensão de migração dos fragmentos de DNA inicialmente aumenta com o dano, porém, atinge um máximo o que é definido pelas condições da eletroforese, mas não pelo tamanho dos fragmentos (FAIRBAIRN; OLIVE; O'NEILL, 1995).

Atualmente, as características dos cometas como o tamanho, a intensidade da fluorescência, o aspecto e outras são mensuradas visualmente por microscopia ou por programas específicos de análise de imagens. Sistemas totalmente automatizados capazes de procurar, selecionar e armazenar as imagens dos cometas, já foram desenvolvidos e são utilizados (BÖCKER et al., 1999).

Na literatura consultada não existem relatos da utilização do teste do cometa no diagnóstico da HEB. Entretanto Ferraro, (2009) e Huachaca, (2002) utilizaram esta técnica e obtiveram resultados satisfatórios em um estudo com peixes, e alimentos tratados com radiação respectivamente.

3. REFERÊNCIAS

- ALONSO-AMELOT, M.E. et al. Milk as a vehicle for the transfer of ptaquiloside a Bracken carcinogen. In: INTERNATIONAL BRACKEN GROUP CONFERENCE – BRACKEN FERN: TOXICITY, BIOLOGY AND CONTROL, 1999, **Proceedings...** Manchester. International Bracken Group, p. 86-90.1999.
- BARROS, C.S.L. et al. Intoxicação aguda por samambaia (*Pteridium aquilinum*) em bovinos no Rio Grande do Sul. **A Hora Veterinária**, n. 37, p. 33-39, 1987.
- BASSO, K.M. et al. Implantação do diagnóstico citopatológico na clínica oncológica de pequenos animais. **Veterinária e Zootecnia**. supl. ao v.15, n.3, dez., p.9-11, 2008.
- BELPAEME, K. et al. Cytogenetic studies of PCB77 on brown trout (*Salmo trutta fario*) using the micronucleus test and the alkaline Comet assay. **Mutagenesis**, Belgium, v. 11, p. 485-492, 1996.
- BENISTON, R.G. et al. Quercetin, E7 and p53 in papillomavirus oncogenic cell transformation. **Carcinogenesis**, v. 22, n. 7, p. 1069-1076, 2001.
- BENTO, C. et al. Bovine enzootic haematuria in Madeira Island Portugal. In: INTERNATIONAL BRACKEN GROUP CONFERENCE – BRACKEN FERN: TOXICITY, BIOLOGY AND CONTROL, 1999. **Proceedings...** Manchester. International Bracken Group, 1999. p. 141-143.
- BÖCKER, W. et al. Automated Comet Assay Analysis. **Cytometry**, v. 35, p. 134-144, 1999.
- BORELLI, V. et al. Intoxicação por plantas diagnosticadas em bovinos pelo laboratório de patologia animal CAV/UESCS no período de janeiro de 2000 a abril de 2008. In: ENCONTRO NACIONAL DE DIAGNÓSTICO VETERINÁRIO, 2., Campo Grande, **Anais...**, Campo Grande, 2008. p. 59-60. 2008.
- BORZACCHIELLO, G. et al. Presence of bovine papillomavirus type 2 DNA and expression of the viral oncoprotein E5 in naturally occurring urinary bladder tumours in cows. **Journal of General Virology**. V. 84 p.:2921–2926. 2003.
- CAMARGO, M.I. et al. Aferição da concentração sérica de ácido siálico em novilhas da raça nelore expostas e não expostas à samambaia (*Pteridium aquilinum*). **Semina: Ciências Agrárias**, Londrina, v. 29, n. 2, p. 393-398, 2008.
- CAMPO, M.S. et al. Association of bovine papillomavirus type 2 and bracken fern with bladder cancer in cattle. **Cancer Research**, v. 52, p. 6898-6904, 1992.
- CAMPO, M.S. et al. Synergism between papillomavirus and bracken fern in carcinogenesis of the upper gastrointestinal tract in cattle and humans: quercetin and cell transformation (1999). In Taylor, J. A. and Smith R. T., (Eds.) Bracken Fern: Toxicity, Biology and Control. **Proceedings** of the International Bracken Group 4th International Bracken Conference, University of Manchester p 116-122. 1999.

CAMPOS NETO, O. et al. Estudo do carcinoma do trato digestivo superior e da hematúria enzoótica dos bovinos na região de Botucatu, Estado de São Paulo. **Arquivos da Escola de Veterinária da Universidade Federal de Minas Gerais**, Minas Gerais, v. 27, p. 125-133, 1975.

CARVALHO, G.D. **Principais plantas tóxicas causadoras de morte súbita em bovinos na região sul do estado do Espírito Santo**. 64f. Monografia (Graduação). Universidade Federal do Espírito Santo, Alegre-ES, 2005.

CARVALHO, T. et al. Immunohistochemical studies of epithelial cell proliferation and p53 mutation in bovine ocular squamous cell carcinoma. **Veterinary Pathology**, v.42, p. 66-73. 2005.

CARVALHO, T. et al. Immunohistochemical evaluation of vascular urinary bladder tumors from cows with enzootic hematuria. **Veterinary Pathology**, v.46, p.211-221. 2009.

CARVALHO, T.; PINTO, C.; PELETEIRO, M.C. Urinary bladder lesions in bovine enzootic hematuria. **Journal of Comparative Pathology**, v.34 p: 336-346. 2006.

COTA, J.B.B. **Identificação de proteínas estruturais em tumores de bexiga de bovinos**. **Dissertação** (Mestrado em Medicina Veterinária) – Universidade Técnica de Lisboa. Faculdade de Medicina Veterinária, Lisboa. 2011.

COUTO, C.G. Cytology in the diagnosis of cancer. TNAVC - **Proceedings in Small Animal Clinic Pathology**, p.91-93. 1994.

CURIAL, O. Hematúria enzoótica dos bovinos. Observações anatomopatológicas. 1964. 46p. **Dissertação**. (Mestrado) – Univ. Fed. Paraná, Curitiba, 1964.

DATTA, S.C.A. Chronic bovine haematuria. **Indian Journal of Veterinary Science**. v.29, p.187-209, 1952.

DAWRA, R.K.; SHARMA, O.P.; SOMVANSHI, R. Experience with enzootic bovine haematuria in India. In: INTERNATIONAL BRACKEN GROUP CONFERENCE – BRACKEN FERN: TOXICITY, BIOLOGY AND CONTROL, 1999. **Proceedings...** Manchester. International Bracken Group, p. 150-154,1999.

DIAS, J.D.C. et al. Detecção do papilomavírus bovino tipo 2 em bexigas de bovinos com hematúria enzoótica pela técnica de reação em cadeia de polimerase no sul do Espírito Santo, Brasil. **Revista Brasileira de Medicina Veterinária**, v. 34(2) p:146-151, 2012.

DÖBEREINER, J.; TOKARNIA, C.H.; CANELLA, C.F.C. Ocorrência da hematúria enzoótica e de carcinomas epidermóides no trato digestivo superior em bovinos no Brasil. **Pesquisa Agropecuária Brasileira**, v. 2, p. 489-504, 1967.

DURÃO, J.F.C. et al. Aspectos anatomopatológicos e clínicos da hematúria enzoótica dos bovinos. Ver **Revista Portuguesa de Ciências Veterinárias**, Lisboa, v. 5, n. 1, p. 11-20, 1995.

FARBAIN, D.W.; OLIVE, P.L.; O'NEILL, K.L. The comet assay: a comprehensive review. **Mutation Research**. v. 339 p: 37-59. 1995.

FENWICK, G.R. Bracken (*Pteridium aquilinum*) toxic effects and toxic constituents. **Journal Science Food and Agriculture**, v. 46, p. 147-173, 1988.

FERIAN, P.E. et al. Diagnóstico citológico de neoplasia pulmonar por meio de lavado broncoalveolar em uma cadela: relato de caso. **Arquivo Brasileiro de Medicina Veterinária e Zootecnia**., v.58, n.5, p.776-780, 2006.

FERRARO, M.V.M. **Avaliação de três espécies de peixes – *Rhamdia quelen*, *Cyprinus carpio* e *Astyanax bimaculatus*, como potenciais bioindicadores em sistemas hídricos através dos ensaios: cometa e dos micronúcleos**. 189 pág. Tese de Doutorado. Área de concentração: Genética. Curso de Pós-Graduação em Genética, Setor de Ciências Biológicas da Universidade Federal do Paraná. Curitiba, 2009.

FETT-CONTE, A.C.; SALLES, A.B.C.F. A importância do gene p53 na carcinogênese Humana. **Revista Brasileira de Hematologia e Hemoterapia**, São José do Rio Preto, v 24, n. 2, abril 2002. Disponível em: <http://www.scielo.br/scielo.php?script=sci_arttext&pid=S1516-84842002000200004&lng=en&nrm=iso>. Acesso em 04 de fevereiro de 2013.

FRANÇA, T.N.; TOKARNIA, C.H.; PEIXOTO, P.V. Enfermidades determinadas pelo princípio radiomimético de *Pteridium aquilinum* (Polypodiaceae). **Pesquisa Veterinária Brasileira**, v. 22, n. 3, p. 85-96, 2002.

GABRIEL, A.L. **Aspectos epidemiológicos, clínicos e lesões vesicais na intoxicação crônica espontânea por *Pteridium aquilinum* em bovinos**. (Dissertação) 104 f. Pós-Graduação em Medicina Veterinária, Área de Concentração em Patologia Veterinária, Universidade Federal de Santa Maria (UFSM, RS), Santa Maria, 2008.

GAVA, A. Intoxicações por plantas de ação antihematopoiética e mutagênica. In: RIET-CORREA, F. et. al. **Doenças de ruminantes e equinos**. 2.ed. Pelotas: UFPel, p.247- 258, 1994.

GUEDES, R.M.C. Acurácia do exame citológico no diagnóstico de processos inflamatórios e proliferativos dos animais domésticos. **Arquivo Brasileiro Veterinária e Zootecnia**, v.52, n.5, p.437-439, 2000.

HARTMANN, A.; SPEIT, G. Genotoxic effects of chemicals in the single cell gel (SCG) test with human blood cells in relation to the induction of sister-chromatid exchanges (SCE). **Mutation Research**, v 346, p. 49-56, 1994.

HEESCHEN, W. Die haematuria vesicalis bovis chronic. **Dtsch Tierarztl Wochenschr**, vol. 66, n. 22, p.622-626 e n. 24, p. 678-682, 1959.

HIRONO, I. et al. Comparative study of carcinogenic activity in each part of bracken. **Journal of the National Cancer Institute**, v. 50, n. 5, p. 1367-1371, 1972.

HIRONO, I. et al. Carcinogenicity in rats of ptaquilosídeo isolated from bracken. **Gann** **75**: 833-836. 1984.

HIRONO, I. et. al. Induction of tumors in ACI rats given a diet containing pitaquiloside, a bracken carcinogen. **Journal of the National Cancer Institute**. v. 79 p: 1143-1149. 1987.

HODGSON, S.V.; MAHER, E.R. Human cancer genetics. 2 ed. United Kingdom: **Cambridge University Press**, 336p., 1999.

HOPKINS, N.C.G. A etiology of enzootic haematuria. **The Veterinary Record**, v. 118, p. 715-717, 1986.

HUACHACA, N.S.M. **Teste do cometa e teste de germinação na detecção do tratamento de alimentos com a radiação ionizante**. (Dissertação) Mestrado. Área de Tecnologia Nuclear- Aplicações. Instituto de pesquisas energéticas e nucleares. São Paulo, 2002.

JORDE, L.B. et al. Genética Médica. 2 ed. Rio de Janeiro: **Guanabara-Koogan**, 297p., 2000.

LORENZI, H. **Plantas Daninhas do Brasil: terrestres, aquáticas, parasitas, tóxicas e medicinais**. 2 ed., Plantarum, São Paulo, p.352. 1991.

LUNEDO, S.N.; **Imunocitoquímica e imunohistoquímica para o diagnóstico laboratorial da Leishmaniose Tegumentar Americana**. 125 pág. Tese de Doutorado. Área de concentração: Saúde animal e humana. Programa de Pós-Graduação em processos biotecnológicos da Universidade Federal do Paraná. Curitiba, 2007.

MAGALHÃES, A.M. et al. Estudo comparativo entre citopatologia e histopatologia no diagnóstico de neoplasias caninas. **Pesquisa Veterinária Brasileira**. p. 23-32, 2001.

MAKIMURA, S.; USUI, M. Correlation between haptoglobin and sialic acid or mucoprotein in diseased bovine serum. **Japanese Journal of Veterinary Science**, Tokyo, v. 52, n. 6, p. 1245-1250, 1990.

MANOHAR, B. M. et al. Biochemical markers in the diagnosis of ethmoid carcinoma in cattle. **Indian Veterinary Journal**, Madras, v. 70, n. 1, p. 14-16, 1993.

MARÇAL, W.S. A intoxicação por samambaia em bovinos criados no Estado do Paraná. **Semina: Ciências Agrárias**, v.24, n.1, p.197-208, 2003.

MARÇAL, W.S. A toxidez da samambaia nos bovinos. 2000. Disponível em: <<http://www.saudeanimal.com.br/bovino-samambaia.htm>>. Acesso em: 10 novembro de. 2011.

MAXIE, M.G.; NEWMAN, S.J. Urinary system. In: MAXIE, M. G. (Ed.) Jubb, Kennedy, and Palmer's pathology of domestic animals. 5th ed. Philadelphia: **Saunders Elsevier**. cap. 4, v. 2, p. 425-522, 2007.

MCKELVEY-MARTIN, V.J. et al. The single cell gel electrophoresis assay (comet assay): a European review. **Mutation Research**. v. 288, p. 47-63. 1993.

MEINKOTH, J.H. et al. In: COWELL, R. T. et al. **Diagnóstico citológico e hematologia de cães e gatos**. São Paulo: MedVet, p.1-19, 2009.

MOREIRA-SOUTO, M.A. et al. Neoplasmas da bexiga associados a hematuria enzoótica. **Ciência Rural**, Santa Maria, v. 36, p.1647-1650, 2006.

MULLER, G.C.; MAZIERO, C. Alterações citológicas: uma revisão sobre a importância da Citologia Oncótica. **Unoesc Ciência - ACBS**, Joaçaba, v. 1, n. 2, p. 87-94, 2010.

MUSONDA, C.A.; CHIPMAN, J.K. Carcinogenic and anti-carcinogenic potential of quercetin. In: INTERNATIONAL BRACKEN GROUP CONFERENCE – BRACKEN FERN: TOXICITY, BIOLOGY AND CONTROL, 1999. **Proceedings...** Manchester. International Bracken Group, p. 106-115.1999.

NIWA, H. et al. Stereochemistry of ptaquiloside, a novel norsesquiterpene glucoside from bracken, *Pteridium aquilinum* var. *Latiusculum*. **Tetrahedron Letters**, 24: 4117-4120. 1983.

NUNES, L.C. Aspectos clínico-epidemiológicos da hematuria enzoótica bovina na região sul do Espírito Santo. **Jornal de Olho no Amanhã**, Vitória, p.4-5, 2009.

OLIVEIRA, G.P.; MATSUMOTO, T.; PRIMAVESI, A.C. Ocorrência de intoxicação causada por samambaia (*Pteridium aquilinum*) na região nordeste do Paraná. **Comunicado Técnico Embrapa**, São Carlos, v. 20, n. 1, p. 1-9, out. 1998.

OLIVEIRA, L.G.P. **Novos aspectos patológicos e patogênicos da hematuria enzoótica bovina**. Dissertação (Medicina Veterinária) Universidade Federal Rural do Rio de Janeiro. Seropédica, 2009.132p. (Disponível em: <<http://www.ufrj.br/posgrad/cpmv/teses/picorelli.pdf>>). Acesso em 10 de novembro de 2012.

PAMUKCU, A.M. et al. Quercetin, a rat intestinal and bladder carcinogen present in bracken fern (*Pteridium aquilinum*). **Cancer Research**. v. 40 p:3468-3472. 1980.

PAMUKCU, A.M.; PRICE, J.M.; BRYAN, G.T. Naturally occurring and Bracken-Fern Induced bovine urinary bladder tumors-clinical and morphological characteristics. **Veterinary Pathology**, v. 13, p.110-122, 1976.

PEIXOTO, P.V. et al. Histopathological aspects of bovine enzootic hematuria in Brazil. **Pesquisa Veterinária Brasileira**, v. 23, n. 2, p. 65-81, 2003.

POLACK, E.W. **Toxicidade da *Pteridium aquilinum* (L.) Kuhn no estado do Paraná: estudo epidemiológico e anátomo-patológico e utilização da técnica de peroxidaseantiperoxidase na pesquisa do papilomavírus em lesões atribuídas à ingestão da planta em bovinos**. 102 f. Dissertação (Mestrado em Medicina Veterinária) – Universidade Federal do Paraná, Curitiba, 1990.

POMPEO, A.C.L. et al. Câncer de bexiga: diagnóstico. **Revista da Associação Brasileira de Medicina**, São Paulo, v. 54, n. 2, Abril 2008. Disponível em: <http://www.scielo.br/scielo.php?script=sci_arttext&pid=S0104-42302008000200006&lng=en&nrm=iso>. Acesso em: 04 de dezembro de 2012.

POTTER, D.M.; BAIRD, M.S. Carcinogenic effects of ptaquiloside in bracken fern and related compounds. **British Journal of Cancer** v. 83(7), p. 914–920. 2000.

RADOSTITS, O.M. et al. Doenças causadas por toxinas de plantas, fungos, cianofitas, clavibactéria e por venenos de carrapatos e animais vertebrados. In: **Clínica veterinária**. 9. ed. Rio de Janeiro: Guanabara, 2002. cap. 32, p. 1500-1501.

RAJENDRAN, M.P. et al. Experimental production of enzootic bovine haematuria with bracken fern. **Indian Veterinary Journal**, Bangalore, n.60, p.173-178. 1983.

RASKIN, E.R.; MEYER, D.J. **Atlas de citologia de cães e gatos**. 2 ed. São Paulo: Elsevier Medicina Brasil – Grupo Elsevier, 2011.

RAVE, V.G. et al. Estudio clinicopatológico de la hematuria vesical bovina. Ver. ICA Bogotá (Colombia), XIII(4) p.:671-679, 1978.

REDDY, A.L.; FIALKOW, P.J. Papillomas induced by initiation-promotion differ from those induced by carcinogen alone. **Nature**, London, v.304, n.7, p.69-71, 1983.

RIBEIRO, M.L. et al. Avaliação do Dano Oxidativo ao DNA de Células Normais e Neoplásicas da Mucosa Cólica de Doentes com Câncer Colorretal. **Revista brasileira de Coloproctologia**, v. 27, n. 4, p. 391-402, 2007.

RIET-CORREA, F; MÉNDEZ, M.C.; SCHILD, A.L. **Intoxicação por plantas e micotoxicoses em animais domésticos**. Pelotas: Varela, 1993.

ROCHA, N.S. Exame citológico no diagnóstico de lesões da pele e subcutâneo. **Clínica Veterinária**, n.76, p.76-80, 2008.

ROPERTO, S. et al. Detection of bovine papillomavirus type 2 (BPV-2) in the peripheral blood of cattle with urinary bladder tumours: possible biological role. **Journal of General Virology** v. 89, p. 3027–3033. 2008.

ROPERTO, S. et. al. A review of bovine urothelial tumours and tumour-like lesions of the urinary bladder. **Journal of Comparative Pathology**, doi:10.1016 / j.jcpa.2009.08.156. 2009.

ROSEMBERGER, G.; HEESCHEN, W. Adlerfarn (Pteris aquilina) – die Ursache dessog. Stallrotes der Rinder (Haematuria vesicalis bovis chronic **Dtsch Tierarztl Wochenschr** v. 67(8), p:201-208, 1960.

ROSENBERGER, G. Längere Aufnahme von Adlerfarn (Pteris aquilina) – die Ursache der chronischen vesikalen Haematurie des Rindes. **Wiener Tierärztliche Monatsschrift**. v.52(5), p.415-421, 1965.

SAIFUDEEN, Z.X.; DIPP, S.; EL-DAHR, S.S. A role for p53 in terminal epithelial cell differentiation. **The Journal of Clinical Investigation**, p. 1021-1030, 2002.

SANTOS, R.C.; BRASILEIRO, F.G.; SILVA, M.E. Tumorigenicity of boiling water extract of bracken fern (*Pteridium aquilinum* (L.) Kuhn). **Ciência e Tecnologia de Alimentos**, v.12, n.1, p.72-76, 1992.

SANTOS, R.C.S. et. al. Bovine papillomavirus transmission and chromosomal aberrations: an experimental model. **Journal of General Virology**, v.79, p: 2127-2135. 1998.

SCHOTT, H.C.; METRE, D.C.; DIVERS, T.J. Diseases of the renal system. In: SMITH, B. P. **Large animal internal medicine**. 3rd ed. Philadelphia: Mosby, cap.32 p. 862-863, 2002.

SHARMA, S.; KSHEERSAGAR, P.; SHARMA, P. Diagnosis and treatment of bladder cancer. **American Family Physician**, v. 80, p.717-723. 2009.

SILVA, J. et al. Na alkaline single-cell gel electrophoresis (comet) assay for environmental biomonitoring with native rodents. **Genetic and Molecular Biology**, Ribeirão Preto, v. 23, p. 241-245, 2000.

SILVA, J. O uso do ensaio cometa para o ensino de genética toxicológica. **Sociedade Brasileira de Genética**, v. 2, p. 30-33, 2007.

SILVA, M.A. et al. Prevalência de hematuria enzoótica bovina em rebanhos leiteiros na microrregião do Caparaó, Sul do Espírito Santo, entre 2007 e 2008. **Ciência Rural**, v.39, n.6, p.1847-1850, 2009.

SILVA, M.A. et al. Caracterização histopatológica de bexigas associadas à hematuria enzoótica bovina. **Revista Brasileira de Medicina Veterinária e zootecnia**, v. 34(4), p:319-326, 2012.

SILVA, M.A. et al. Caracterização imunoistoquímica de neoplasias de bexigas associadas à hematuria enzoótica bovina. **Semina: Ciências Agrárias**, Londrina, v. 34, n. 1, p. 281-292, 2013.

SINGH, A.K.; JOSHI, H.C.; RAY, S.N. Studies on bovine haematuria. I. Haematological and biochemical observations on the blood of cattle suffering from haematuria. **Indian Journal of Animal Science**, v. 43, n. 4, p. 296-299, 1973.

SINGH, A.K; JOSHI, H.C; RAY, S.N. Serum mucoprotein and silical acid in enzootic bovine haematuria. **Zentralblatt fur Veterinarmedizin**, Berlin, v. 27A, n. 8, p. 678-681, 1980.

SINGH, N.P.; STEPHENS, R.E. Microgel electrophoresis: Sensitivity, mechanisms, and DNA electrostretching. **Mutation Research**, p. 167-175, 1996.

SOUTO, M.A. **Neoplasias do trato alimentar superior de bovinos associadas ao consumo espontâneo de samambaia (*Pteridium aquilinum*)**. 139 f. Dissertação

(Mestrado em Medicina Veterinária) – Universidade Federal de Santa Maria, Santa Maria, 2005.

SOUTO, M.A. et al. Neoplasmas da bexiga associados à hematúria enzoótica bovina. **Ciência Rural**, Santa Maria, v. 36, n. 5, p. 1647-1650, 2006.

SOUZA, M.V.; GRAÇA, D.L. Intoxicação crônica por *Pteridium aquilinum* (L.) kuhn (Polypodiaceae) em bovinos. **Ciência Rural**, Santa Maria, v. 23, n. 2, p.203-207, 1993.

STÖBER, M. **Adlerfarn (*Pteridium aquilinum*)**. In: Rosemberg, G. (ed) Krankheiten des Rindes. Paul Parey, Berlin, p.1260-1265, 1970.

SULLIVAN, P.S. et al. Urine cytology and adjunct markers for detection and surveillance of bladder cancer. **American Journal of Translational Research**. v. 2, p.412-440. 2010.

TAYLOR, J.A. The Bracken problem: a global perspective. In: TAYLOR, J. A.; SMITH, R. T. (Eds). Bracken control and management. Sydney: **Australian Institute of Agricultural Science**, p.3-19, 1989.

THRALL, M.A. et al. **Hematologia e bioquímica clínica veterinária**. 1 ed. São Paulo: Ed. Roca, 2006. 582 p.

TICE, R.R. Applications of the single cell gel assay to environmental biomonitoring for genotoxic pollutants. In: *Biomonitoring and Biomarkers as Indicators of Environmental Change* (Butterworth, B.E., Corkum, L.D. and Guzmán-Rincón, J., eds.). **Plenum Press**, New York, p. 69-79, 1995.

TOKARNIA, C.H.; DÖBEREINER J.; PEIXOTO P.V. **Plantas tóxicas do Brasil**. Rio de Janeiro: Helianthus, 310p, 2000.

TOKARNIA, C.H.; DÖBEREINER, J.; CANELLA, C.F.C. Ocorrência da intoxicação aguda pela “samambaia” (*Pteridium aquilinum* (L.) Kuhn) em bovinos no Brasil. **Pesquisa Agropecuária Brasileira**, v. 2, p. 329-336, 1967.

TOKARNIA, C.H.; DÖBEREINER, J.; CANELLA, C.F.C. Ocorrência da hematúria enzoótica e de carcinomas epidermóides no trato digestivo superior em bovinos no Brasil. II. Estudos complementares. **Pesquisa Agropecuária Brasileira**, v. 4, p. 209-224, 1969.

TOKARNIA, C.H.; DÖBEREINER, J.; da SILVA, M.F. **Plantas tóxicas da Amazônia bovinos e outros herbívoros**. Manaus: Instituto Nacional de Pesquisas da Amazônia, 95p. 1979.

VAN DER HOEVEN, J.C.M. et.al. Aquilide A, a New Mutagenic Compound Isolated from Bracken Fern (*Pteridium aquilinum* (L.) Kuhn). **Carcinogenesis**. v.4, p. 1587-1590. 1983.

VOUSDEN, K.H.; LU, X. Live or let die: the cell's response to p53. **Nature Reviews Cancer**, v.2, p. 594-604. 2002.

ZUCCARI, D.A.P.C. et al. Correlação entre a citologia aspirativa por agulha fina e a histologia no diagnóstico de tumores mamários de cadelas. **Brazilian Journal of Veterinary Research and Animal Science**, v. 38, n. 1, p. 38-41, 2001.

CAPÍTULO 1

Lavado vesical de bovinos com hematúria enzoótica: padronização de técnica de colheita, obtenção de amostras e avaliação citopatológica

CAPÍTULO 1 - Lavado vesical de bovinos com hematúria enzoótica: padronização de técnica de colheita, obtenção de amostras e avaliação citopatológica

RESUMO

A hematúria enzoótica bovina é uma doença crônica que ocasiona formação de neoplasias na bexiga e o exame citopatológico poderia auxiliar no estabelecimento do diagnóstico precoce. Objetivou-se padronizar a técnica de colheita, obtenção de amostras e avaliação citopatológica do lavado vesical de bovinos com HEB. Utilizaram-se 10 bovinos, fêmeas, adultas, divididos em dois grupos. No grupo A foi recuperado todo o líquido vesical infundido e, no grupo B foi recuperado apenas o último lavado. O material foi submetido à avaliação citopatológica. Utilizou-se estatística descritiva, análise de variância e teste não paramétrico de Kolmogorov-Smirnov. Em relação à quantidade de material obtido observou-se que o volume final de líquido vesical foi maior no grupo A, entretanto, em relação ao número de células, não houve diferença significativa ($P > 0,05$) entre os grupos. A quantidade de células inflamatórias e células epiteliais obtidas por amostra revelou que nos dois grupos, todos os animais apresentavam mais células inflamatórias do que epiteliais, entretanto, não houve diferença entre o tipo de colheita realizada. As células epiteliais foram encontradas em 60% dos casos e as alterações morfológicas observadas foram discretas não sendo possível classificar nenhuma amostra como hiperplásica ou neoplásica. Os dados deste estudo permitiram concluir que o exame citopatológico do lavado vesical de bovinos pode auxiliar no diagnóstico da HEB e que os dois métodos de colheita empregados mostraram-se adequados para obtenção de amostras viáveis. A avaliação citopatológica permitiu a identificação de lesões não neoplásicas predominantemente inflamatórias. Acredita-se que a utilização de técnicas moleculares com biomarcadores em amostras citológicas seria importante para detectar precocemente lesões pré-neoplásicas ou neoplásicas nestes animais.

Palavras-chave: citopatologia; coleta; líquido vesical

CAPÍTULO 1 – Bovine washing urinary bladder with enzootic hematuria: standardization of harvesting technique, obtaining samples and cytopathologic evaluate

ABSTRACT

The bovine enzootic hematuria is a chronic disease that causes the formation of tumors in the bladder and the cytopathologic test could assist in the establishment of early diagnosis. Aimed to standardize the technique of harvesting, obtaining samples and cytopathologic evaluate of bovine washing urinary bladder with BEH. Were used 10 bovines, adult females and divided into two groups. In group A was recovered all the liquid infused in the bladder, in group B, recovered only the latter liquid. The material was subjected to cytopathological evaluation. We used descriptive statistics, analysis of variance and nonparametric Kolmogorov-Smirnov test. Regarding the amount of material obtained showed that the final volume of liquid bladder was higher in group A, however, in relation to the number of cells, no significant difference ($P > 0.05$) between groups. The amount of inflammatory cells and epithelial cells obtained per sample revealed that in both groups, all animals had more inflammatory cells than epithelial cells, however, there was no difference between the type of washing taken. The epithelial cells were found in 60% of cases and the alterations observed were discrete and can not classify any sample as hyperplastic or neoplastic. Data from this study showed that the cytopathological examination of bovine washing urinary bladder may aid in the diagnosis of BEH and the two harvesting methods employed were adequate for obtaining viable samples. Cytopathological evaluate allowed the identification of non-neoplastic lesions predominantly inflammatory. It is believed that the use of molecular markers in cytological samples to be important for early detection of pre-neoplastic or neoplastic lesions in these animals.

Keywords: cytopathology; collection; liquid bladder

4. INTRODUÇÃO

O exame citopatológico da urina é usualmente empregado no diagnóstico de pacientes com suspeita de câncer de bexiga e no seguimento destes após terapêutica. Suas vantagens compreendem a facilidade de coleta e de não ser invasiva. As desvantagens são a subjetividade de critérios, a experiência do citopatologista e também a baixa sensibilidade do método, ao redor de 35%, especialmente para tumores de baixo grau. Por outro lado, a especificidade da técnica é extremamente elevada, estando em torno de 94%, o que significa que, a existência de câncer urotelial pode ser alta, mesmo com exame cistoscópico normal (POMPEO et al., 2008).

Estudos retrospectivos mostraram que na medicina veterinária o exame citológico é um método de suma importância para confirmar, sugerir ou afastar o diagnóstico de diversas afecções, em todas as espécies animais. No entanto, estes dados revelaram que a utilização do exame em bovinos é menos frequente quando comparada aos cães e gatos (VENTURA; COLODEL; ROCHA, 2012).

Atualmente o exame citopatológico tem sido empregado na bovinocultura principalmente na avaliação dos lavados traqueobrônquico e broncoalveolar de bezerras (BENESI et al., 2012), na dinâmica da celularidade do colostro de vacas (GOMES et al., 2011) e ainda no diagnóstico de endometrites (CARNEIRO, 2011).

Na região sul do Espírito Santo a hematúria enzoótica bovina é uma doença de elevada prevalência (SILVA et al., 2009) e tem sido responsável por grandes perdas econômicas devido a morte de animais ou redução da produção leiteira sendo o diagnóstico precoce difícil de ser estabelecido por ser uma doença crônica (NUNES, 2009).

Apesar da ampla utilização do exame citopatológico para o diagnóstico de neoplasias de bexiga em humanos por meio do lavado vesical (POMPEO et al., 2008), seu emprego na medicina veterinária limita-se à rotina da clínica médica de cães e gatos (RASKIN; MEYER, 2011).

Diante do exposto nota-se que, em animais de grande porte, especialmente bovinos, técnicas de exame direto como a citologia de bexiga não são utilizadas. Desta forma, a padronização da técnica de colheita do lavado vesical nesta espécie seria importante visto que poderia auxiliar no diagnóstico clínico e precoce de diversas enfermidades, inclusive da HEB. Objetivou-se com esta pesquisa

padronizar a técnica de colheita, obtenção de amostras e avaliação citopatológica do lavado vesical de bovinos com HEB.

5. MATERIAL E MÉTODOS

5.1 Seleção dos animais e coleta das amostras

Foram utilizados 10 bovinos, fêmeas, adultas, provenientes de propriedades localizadas em municípios da microrregião do Caparaó, Espírito Santo, endêmicos para *Pteridium aquilinum* e HEB. A composição da amostragem foi feita por conveniência após o preenchimento do termo de consentimento e livre esclarecido assinado pelo proprietário do animal. Esta pesquisa foi aprovada pela comissão de ética no uso de animais sob protocolo nº 094/2011.

Todos os animais avaliados apresentavam sangue na urina no momento da coleta ou cursaram com o quadro clínico de hematúria no período de até dois anos.

Inicialmente os animais passaram por um exame físico de inspeção geral. Em seguida foi realizada a contenção física em bretes apropriados.

Em cada animal procedeu-se a lavagem da região perineal com água e sabão neutro, seguida da secagem com papel toalha. Com auxílio de espéculo vaginal descartável localizou-se o meato urinário externo e introduziu-se a sonda de Folley Nº 24 RUSCH (S0060, MARCA RUSCH) umedecida com lidocaína spray. Após esta fase, uma seringa estéril descartável contendo 60 mL de ar foi usada para inflar o balão da sonda impedindo assim sua saída. Um volume total de 300 mL de solução fisiológica (NaCl 0,9%) foi infundido pela extremidade da sonda no interior da bexiga. Em seguida, um processo de aspiração e infusão da solução foi repetido por dez vezes consecutivas utilizando-se uma seringa de 60 mL, para promover o turbilhonamento do líquido no interior da vesícula urinária (Figura 1).

Após este procedimento foram testadas duas formas de recuperação do lavado vesical, com dois grupos experimentais de cinco animais cada. No grupo A foi recuperado todo o líquido vesical infundido e armazenado em erlenmeyers estéreis com capacidade de dois litros, devidamente identificados e vedados (Figura 2). No grupo B foi recuperado apenas o último aspirado e armazenado em tubos plásticos tipo Falcon com capacidade de 15 mL (Figura 3). Quando necessário, utilizou-se mais de um tubo por animal. Todo material coletado foi acondicionado em caixas isotérmicas contendo gelo para o transporte até o Laboratório de Patologia Animal do Hospital Veterinário da Universidade Federal do Espírito Santo.

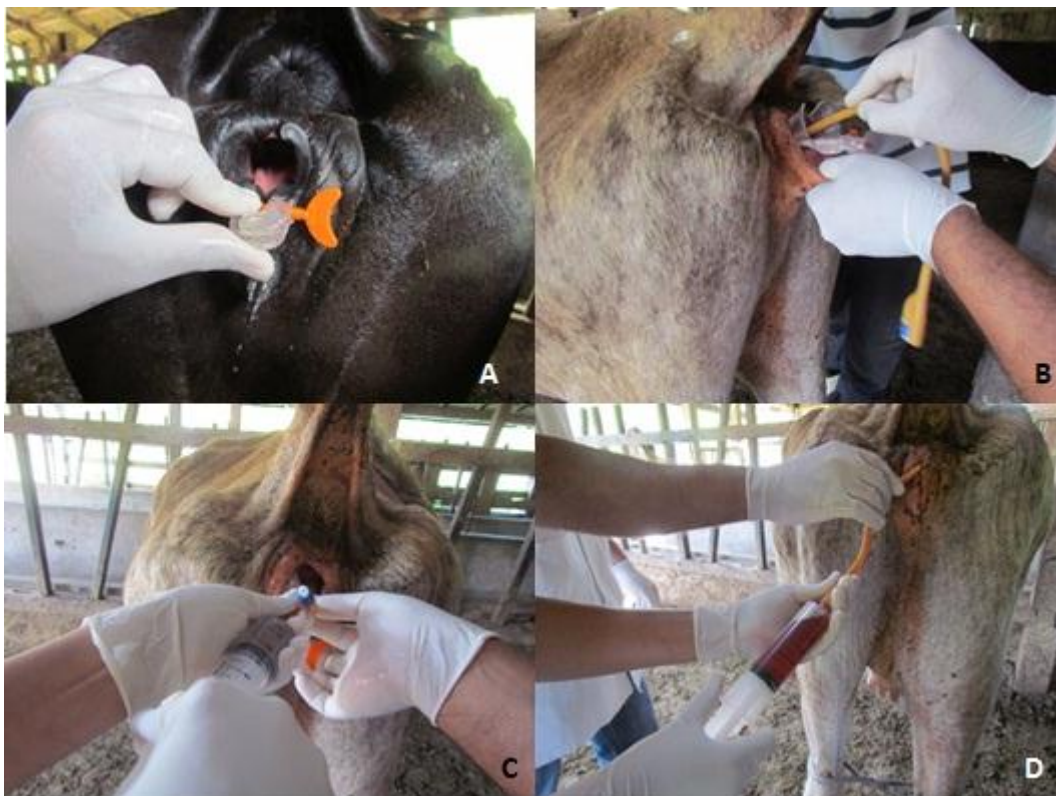

Figura 1 - Coleta de lavado vesical em bovinos com hematúria enzoótica. A - localização do meato urinário externo. B – introdução da sonda pelo meato urinário externo. C – Infusão da solução fisiológica (NaCl 0,9%). D – processo de turbilhonamento do lavado.
FONTE: arquivo pessoal.



Figura 2 - Recuperação do lavado vesical do grupo A. A – utilização do recipiente erlenmeyer estéril com capacidade de dois litros para armazenagem de todo o lavado vesical obtido. B – amostras devidamente identificadas após a coleta.
FONTE: arquivo pessoal.




Figura 3 - Recuperação do lavado vesical do grupo B. A – recuperação do último volume aspirado do lavado. B – amostras armazenadas em tubos plásticos tipo Falcon com capacidade de 15 mL, devidamente identificados.

FONTE: arquivo pessoal.

5.2 Processamento das amostras e exame citopatológico

Inicialmente todo material coletado foi redistribuído em tubos tipo Falcon de 60 mL e submetido à centrifugação a 1.500 rpm durante seis minutos em centrífuga refrigerada (NT 825, MARCA NOVATÉCNICA) a 25 °C. Após a centrifugação o sobrenadante foi desprezado e o precipitado utilizado para uma nova centrifugação repetindo-se o processo por várias vezes até que o volume final fosse igual a 10 mL. A amostra foi homogeneizada com auxílio de pipeta de Pasteur e centrifugada em citocentrífuga (CT14, MARCA TEKLAB CITOLÓGICA). Em cada citobloco foi utilizado um volume de 350 μ L do líquido para confecção da lâmina. De cada amostra foram preparadas duas lâminas.

As lâminas contendo o material foram fixadas em solução de metanol por 3 a 5 minutos.

O material fixado foi corado pelo método de Giemsa durante 30 minutos. Em seguida as lâminas foram montadas em resina sintética e foi realizada a avaliação citopatológica com o auxílio do microscópio óptico.

Foi realizada a quantificação celular, utilizando-se a objetiva de 40x em cinco campos distintos. Em cada campo foram contadas todas as células epiteliais e inflamatórias e obtido o valor médio.

Também foram avaliadas as alterações morfológicas nas células da mucosa vesical conforme Raskin e Meyer (2011).

5.3 Análise estatística

Os dados obtidos foram analisados por estatística descritiva. A avaliação da média do número total de células obtidas foi feita por análise de variância (ANOVA) seguida do teste de Tukey a 5% de probabilidade. Para avaliação entre o tipo de coleta e a quantidade de células obtidas utilizou-se o teste não paramétrico de Kolmogorov-Smirnov a 5% de probabilidade.

6. RESULTADOS E DISCUSSÃO

Dos animais avaliados sete apresentavam macrohematúria e três microhematúria. Em relação ao histórico clínico, oito haviam cursado com quadro de HEB no período de até dois anos antes da coleta e dois apresentavam hematúria a menos de 30 dias. Observou-se que o quadro de microhematúria foi encontrado apenas nos animais que haviam cursado o quadro de hematúria anteriormente.

O quadro de macrohematúria é caracterizado pela coloração avermelhada da urina que, após a centrifugação, forma um sedimento de eritrócitos enquanto que, a microhematúria revela eritrócitos na urina apenas na avaliação microscópica (ROSENBERGER, 1971). No presente experimento, a macrohematúria foi o sinal clínico principal observado na maioria dos animais. Este achado é considerado o sinal cardinal da HEB (PAMUKCU; PRICE; BRYAN, 1976) que se inicia com microhematúria (ROSENBERGER, 1971).

Maxie e Newmann (2007) citaram que a microhematúria vista na HEB pode estar associada a petéquias, equimoses e sufusões no urotélio dos cálices renais, pelve renal, ureter e bexiga, ou ocorrer antes mesmo de surgirem lesões macroscopicamente visíveis. Neste experimento, a microhematúria foi verificada apenas nos animais que possuíam histórico clínico de hematúria em períodos de até dois anos que, segundo Tokarnia, Dobereiner e Peixoto (2000), apesar de casos de cura definitiva não serem conhecidos, períodos de remissão, sem sangramento, que duram por semanas ou meses podem acontecer em alguns casos. Esta afirmação pode explicar o fato de alguns animais no momento da coleta não apresentarem macrohematúria.

A macrohematúria pode ser confundida com hemoglobinúria devendo ser estabelecido o diagnóstico diferencial como citado por (TOKARNIA; DOBEREINER; SILVA, 1979). Este procedimento pode ser feito na própria fazenda, coletando-se a urina do animal e verificando a formação de sedimento, o que não ocorre quando se tem hemoglobinúria por hemoparasitoses ou qualquer outra causa (MARÇAL, 2000).

Em relação à quantidade de material obtido observou-se que o volume final de líquido vesical nos animais do grupo A variou de 300 mL a dois litros, enquanto que os do grupo B, variou de 15 a 60 mL. A qualidade dos esfregaços foi dependente da existência de macro ou microhematúria nos animais avaliados.

Observou-se que nas amostras com maior quantidade de sangue a confecção dos esfregaços e posterior avaliação citológica foram dificultadas.

Raskin e Meyer (2011) afirmaram que uma aplicação da citologia é classificar as lesões para auxiliar o diagnóstico, o prognóstico e a conduta de um caso. Entretanto existem amostras que geram interpretações não diagnósticas. Amostras não diagnósticas geralmente resultam de material com celularidade insuficiente ou com excessiva contaminação sanguínea. Neste estudo, as amostras com menor celularidade foram obtidas exatamente dos animais com quadros de hematúria mais graves, porém o diagnóstico não foi impossibilitado.

Por outro lado, Collaço et al. (2005) citaram que a qualidade do material em citopatologia baseia-se em um conjunto de medidas destinadas a detectar, corrigir e reduzir deficiências do processo de produção dentro do laboratório, proporcionando o aperfeiçoamento dos procedimentos laboratoriais e minimizando a ocorrência de erros diagnósticos, servindo também como orientação para a melhoria da coleta do material e ferramenta educacional. Neste estudo foi difícil minimizar os artefatos ocorridos pela contaminação sanguínea durante a fase de confecção dos esfregaços citológicos por se tratar de animais com hematúria. No entanto foi possível avaliar todo material obtido.

De acordo com Pajtler et al. (2006) e Pittoli et al. (2003) em experimentos com esfregaços cervicais de humanos, existem ainda outros fatores relacionados à qualidade do esfregaço citopatológico, tais como a presença de células anormais, escassas e pequenas, que contribuem para a ocorrência de resultados falso-negativos e também para a avaliação citopatológica no geral.

No que diz respeito à média do número de células por amostra, observou-se que no grupo A foi de 1,8 a 52 enquanto no grupo B foi de 5,8 a 25,8. A média do número de células obtidas por grupo foi de $19,8 \pm 20,0$ e $16,8 \pm 9,2$ nos grupos A e B, respectivamente, não revelando diferença significativa ($P > 0,05$). Os dados referentes à contagem de células estão dispostos na Tabela 1.

TABELA 1 - Valores absolutos do número total de células epiteliais e inflamatórias observadas em cada campo linear avaliado e valor médio de células encontrado em cada amostra de lavado vesical de bovinos positivos para HEB.

Grupo experimental	Nº Amostra	1*	2*	3*	4*	5*	Média
Grupo A	25	26	19	23	20	32	24
	26	10	17	24	13	8	14,4
	27	3	1	2	1	2	1,8
	28	7	12	4	8	4	7
	29	57	79	41	47	35	52
Grupo B	3	22	17	29	14	16	19,6
	5	15	29	21	28	36	25,8
	10	7	6	10	15	5	8,6
	11	49	13	18	29	11	24
	12	9	4	3	6	7	5,8

*Número total de células epiteliais e inflamatórias observadas por campo linear, objetiva de 40x.

No grupo A, em que foi recuperado todo o líquido vesical, esperava-se obter maior celularidade devido ao maior volume aspirado. Entretanto, em duas amostras, o número médio de células foi baixo, 1,8 e 7. É importante destacar que os animais dos quais estas amostras foram obtidas apresentavam quadros clínicos distintos, um apresentava microhematúria e histórico de ausência de sangue na urina há mais de seis meses e o outro, embora apresentasse macrohematúria no momento da coleta, havia histórico de remissão da hematúria por mais de dois meses. É possível que estes quadros clínicos tenham influenciado na ocorrência de lesões uroteliais discretas e, por isso, houve pouca descamação celular.

No grupo B o número médio de células foi aproximado ao do grupo A, embora tenha revelado menor desvio padrão. Neste grupo todos os animais avaliados apresentavam macrohematúria e, provavelmente, em seu epitélio vesical existiam lesões que provocaram uma maior esfoliação celular.

O fato de não haver diferença significativa entre os grupos em relação à média do número de células obtidas, sugere que os dois métodos de coleta utilizados poderiam ser empregados na obtenção de amostras para diagnóstico de HEB.

A quantidade de células inflamatórias e células epiteliais obtidas por amostra revelou que nos dois grupos, todos os animais apresentavam mais células inflamatórias do que epiteliais, entretanto, a análise estatística revelou que o tipo

celular encontrado independe do tipo de colheita realizado, não havendo diferença significativa ($P>0,05$) (Tabela 2).

O fato de não haver diferença significativa entre os grupos em relação ao número de células ou aos tipos celulares encontrados permite sugerir que a técnica mais viável para ser utilizada em bovinos seria a de recuperação do último lavado. Acredita-se que por se tratar de animais de produção, a recuperação de todo o lavado poderia gerar um volume excessivo de líquido que dificultaria o acondicionamento e transporte até o laboratório, além de necessitar maior quantidade de centrifugações até a obtenção do volume final para confecção dos esfregaços.

O número total de células epiteliais observadas variou de 0 a 32 no grupo A e de 0 a 50 no grupo B. O número de células inflamatórias variou de 5 a 248 e de 27 a 109, nos grupos A e B respectivamente. Estes dados estão dispostos na Tabela 2.

TABELA 2 - Valores absolutos e percentuais do número de células epiteliais e inflamatórias observadas em cada amostra de lavado vesical de bovinos positivos para HEB.

Grupo experimental	Nº da Amostra	Total de células epiteliais	Percentual de células epiteliais	Total de células inflamatórias	Percentual de células inflamatórias
Grupo A	25	32	26,6	88	73,4
	26	0	0	72	100
	27	4	44,5	5	55,5
	28	0	0	35	100
	29	12	4,6	248	95,4
Grupo B	3	0	0	98	100
	5	20	15,5	109	84,5
	10	0	0	43	100
	11	50	41,6	70	58,4
	12	2	6,8	27	93,2

Os dados revelaram que 70% das amostras apresentavam processo inflamatório (Figura 4) conforme a classificação de Raskin e Meyer (2011). Segundo esses autores quando a quantidade de células inflamatórias é igual ou ultrapassa 85% da contagem total é classificado como processo inflamatório. Em quatro casos (40%) observou-se que 100% das células encontradas eram inflamatórias.

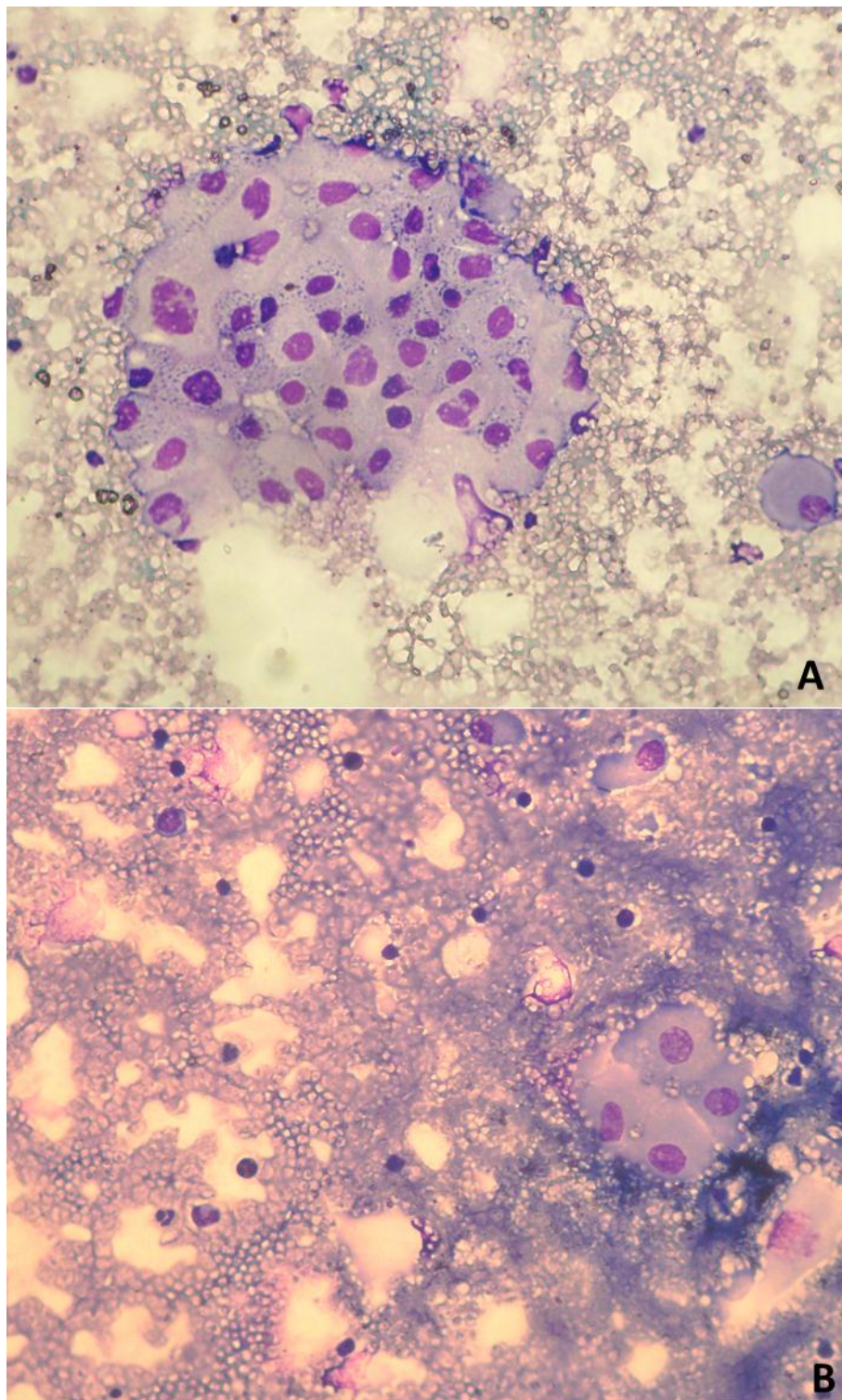


Figura 4 – Fotomicrografia do lavado vesical de bovinos. A –predominância de células uroteliais. B – células inflamatórias e células uroteliais. Coloração de Giemsa. Objetiva 40x.

FONTE: Arquivo pessoal.

Notou-se nos animais deste estudo, maior prevalência de lesões não neoplásicas, predominantemente inflamatórias. As alterações histopatológicas observadas nas bexigas de animais com HEB podem ser divididas em neoplásicas e

não-neoplásicas; nessa última, incluem-se lesões inflamatórias, hiperplásicas e metaplásicas. É comum a ocorrência simultânea de algumas destas lesões na mesma bexiga (PEIXOTO et al., 2003).

Dados semelhantes a estes foram citados por Confer e Panciera (2001) que afirmaram que a lesão inicial observada na hematúria enzoótica é a cistite hemorrágica, resultando em hematúria persistente. De acordo com Durão et al. (1995) esta lesão parece surgir como resultado de hemorragias do córion sem soluções de continuidade na mucosa. A mucosa passa a ser hemorrágica havendo sensível ectasia e congestão capilar (CONFER; PANCIERA, 2001).

Estes dados corroboram com os achados de Carvalho, Pinto e Peleteiro (2006) que verificaram que os animais acometidos podem apresentar, cistite polipóide, cistite folicular, cistite cística e cistite glandular.

Um experimento realizado por Silva et al. (2012) na mesma região em que o presente estudo foi desenvolvido, revelou cistite cística em 17,39% dos animais. Entretanto vale ressaltar que estas lesões foram avaliadas por histopatologia, assim como as citadas anteriormente. Neste experimento, a avaliação das lesões foi feita pela citopatologia que não permite a classificação dos tipos de cistite devido ao aspecto disperso das células. De acordo com a classificação utilizada (RASKIN; MEYER, 2011) é possível dividir os diagnósticos citopatológicos em cinco categorias: tecido normal ou hiperplásico, massa cística, inflamação ou infiltração celular, reação à lesão do tecido e neoplasia. Estes mesmos autores citaram que as condições inflamatórias podem ser definidas não só pelo tipo celular envolvido, mas também pela sua predominância.

Embora as alterações inflamatórias tenham sido mais frequentes neste estudo, McGavin e Zachary (2009) citaram que condições ou processos inflamatórios crônicos aumentam o risco de câncer nos órgãos afetados. Acredita-se que as lesões não neoplásicas funcionam como lesões pré-neoplásicas, causando desta forma, a progressão tumoral. Estes dados foram confirmados por Franco et al. (2010) que afirmaram que lesões como displasia, metaplasia e inflamação são lesões pré-neoplásicas que podem evoluir para neoplasias caso não seja retirado o agente agressor.

As células epiteliais foram encontradas em 60% dos casos e as alterações morfológicas observadas foram muito discretas não sendo possível classificar nenhuma amostra como hiperplásica ou neoplásica. Observou-se relação

núcleo/citoplasma aumentada em 20% dos casos, mitoses atípicas em 10% e nenhuma amostra revelou nucléolo evidente.

Os principais critérios de malignidade aplicáveis na avaliação da citologia de um esfregaço, segundo análise de Allen, Prasse e Mahaffey (1986) são: grande densidade celular no esfregaço, células com baixo grau de coesão e presença de células “nuas” em abundância, variabilidade nas dimensões dos núcleos (anisocariose); padrões irregulares de distribuição de cromatina (granular ou reticular) nuclear, figuras de mitose normais e anormais, presença de vários nucléolos no mesmo núcleo ou macronúcleolos. Com base nos critérios citados por estes autores é necessário que se encontre diversas alterações simultaneamente para que uma amostra seja classificada como neoplásica.

Estes dados foram confirmados por Zuccari, Santana e Rocha (2001) que afirmaram que o padrão nuclear se mostra decisivo no diagnóstico de neoplasias, visto que a presença de um ou mais nucléolos e o padrão irregular da cromatina só podem estar presentes em tecidos neoplásicos. No mesmo estudo realizado em neoplasias mamárias de cadelas, os critérios mais específicos como figuras de mitose anormais, molde e dobra nuclear, distorções citoplasmáticas entre outras, se mostraram de menor importância no diagnóstico de malignidade tumoral, uma vez que o importante, na citologia, é o conjunto de modificações no grupo celular como um todo.

Neste estudo acredita-se que a ausência de processos neoplásicos observados nos animais com HEB por meio da citopatologia, pode estar relacionada à baixa celularidade obtida nas amostras. Desta maneira, o emprego de técnicas moleculares utilizando biomarcadores seria importante para detectar precocemente lesões pré-neoplásicas ou neoplásicas nestes animais.

7. CONCLUSÕES

Os dados deste estudo permitiram concluir que o exame citopatológico do lavado vesical de bovinos pode auxiliar no diagnóstico da HEB e que os dois métodos de colheita empregados mostraram-se adequados para obtenção de amostras viáveis.

A avaliação citopatológica permitiu a identificação de lesões não neoplásicas predominantemente inflamatórias.

8. CONSIDERAÇÕES FINAIS

Acredita-se que a utilização de técnicas moleculares com biomarcadores em amostras citológicas seria importante para detectar precocemente lesões pré-neoplásicas ou neoplásicas nestes animais.

9. REFERÊNCIAS

- ALLEN, S.W.; PRASSE, K.W.; MAHAFFEY, E.A. Cytologic Differentiation of Benign from Malignant Canine Mammary Tumors. **Veterinary Pathology**, v. 23, n. 6, p. 649-655, 1986.
- BENESI, F.J. et al. Citologia dos lavados traqueobrônquico (LTB) e broncoalveolar (LBA) de bezerros holandeses sadios durante o primeiro mês de vida. **Pesquisa Veterinária Brasileira**. v.32(3), p:267-270, 2012.
- CARNEIRO, L.C. Endometrite citológica em vacas leiteiras mestiças e vacas de corte nelore: incidência e relação com o desempenho reprodutivo. 79 f. Dissertação (Mestrado em Ciências Veterinárias), Área de concentração: Produção animal. Linha de Pesquisa: Biotécnicas e eficiência reprodutiva. – Faculdade de Medicina Veterinária da Universidade Federal de Uberlândia, Uberlândia-MG, 2011.
- CARVALHO, T.; PINTO, C.; PELETEIRO, M.C. Urinary bladder lesions in bovine enzootic hematuria. **Journal of Comparative Pathology**, v. 134:, p. 336-346. 2006.
- COLLAÇO, L.M. et al. Quality control in cervical cancer screening: Brazilian experience. **Acta Cytologica**, Chicago, v. 49, n. 6, p. 694-696, 2005.
- CONFER, A.W.; PANCIERA, R J. (2001). The urinary system. In Thomson's Special Veterinary Pathology, 3rd edn, pp. 235–277. Edited by W. W. Carlton & J. F. Zachary. St Louis, Missouri: Mosby. 2001.
- DURÃO, J.F.C. et al. Aspectos anatomopatológicos e clínicos da hematúria enzoótica dos bovinos. Ver. **Revista Portuguesa de Ciências Veterinárias**, Lisboa, v. 5, n. 1, p. 11-20, 1995.
- FRANCO, M. et al. Patologia: Processos Gerais. 5a ed. Atheneu, São Paulo, 329p. 2010.
- GOMES, V. et al. Dinâmica da celularidade do colostro de vacas da raça Holandesa no pós-parto imediato. **Arquivo Brasileiro de Medicina Veterinária e Zootecnia**, v.63, n.5, p.1047-1053, 2011.
- MARÇAL, W.S. A toxidez da samambaia nos bovinos. 2000. Disponível em: <<http://www.saudeanimal.com.br/bovino-samambaia.htm>>. Acesso em: 10 novembro de. 2011.
- MAXIE, M.G.; NEWMAN, S.J. Urinary system. In: MAXIE, M.G. (Ed.) Jubb, Kennedy, and Palmer's pathology of domestic animals. 5 ed. Philadelphia: Saunders Elsevier, cap. 4, v. 2, p. 425-522. 2007.
- MCGAVIN, M.D.; ZACHARY, J.F. **Bases da Patologia em Veterinária**. 4 ed. Elsevier, Rio de Janeiro, 1476p. 2009.

NUNES, L.C. Aspectos clínico-epidemiológicos da hematúria enzoótica bovina na região sul do Espírito Santo. **Jornal de Olho no Amanhã**, Vitória, p.4-5, 2009.

PAJTLER, M. et al. Rapid cervicovaginal smear screening: method of quality control, and assessing individual cytotechnologist performance. **Cytopathology**, Oxford, n. 3, p. 121-126 v. 17, 2006.

PAMUKCU, A.M.; PRICE, J.M.; BRYAN, G.T. Naturally occurring and Bracken-Fern Induced bovine urinary bladder tumors-clinical and morphological characteristics. **Veterinary Pathology**, v. 13, p.110-122, 1976.

PEIXOTO, P.V. et al. Histopathological aspects of bovine enzootic hematuria in Brazil. **Pesquisa Veterinária Brasileira**, v. 23, n. 2, p. 65-81, 2003.

PITTOLI, J.E. et al. Revisão de esfregaços cervicais negativos em pacientes com lesões intra-epiteliais de alto grau. **Jornal Brasileiro de Patologia e Medicina Laboratorial**, Rio de Janeiro, v. 39, n. 3, p. 219-221, 2003.

POMPEO, A.C.L. et al. Câncer de bexiga: diagnóstico. **Revista da Associação Brasileira de Medicina**, São Paulo, v. 54, n. 2, Abril 2008. Disponível em: <http://www.scielo.br/scielo.php?script=sci_arttext&pid=S0104-42302008000200006&lng=en&nrm=iso>. Acesso em: 04 de dezembro de 2012.

RASKIN, E.R.; MEYER, D.J. **Atlas de Citologia de Cães e Gatos**. São Paulo: Elsevier Medicina Brasil – Grupo Elsevier. 2 ed, 2011.

ROSENBERGER, G. 1971. Nature, manifestations, cause and control of chronic enzootic haematuria in cattle. **Revue de Medecine Veterinaire**. v. 2, p. 189-206.

SILVA, M.A. et al. Prevalência de hematúria enzoótica bovina em rebanhos leiteiros na microrregião do Caparaó, Sul do Espírito Santo, entre 2007 e 2008. **Ciência Rural**, v.39, n.6, p.1847-1850, 2009.

SILVA, M.A. et al. Caracterização histopatológica de bexigas associadas à hematúria enzoótica bovina. **Revista Brasileira de Medicina Veterinária**. v. 34(4), p:319-326, 2012.

TOKARNIA, C.H.; DÖBEREINER J.; PEIXOTO P.V. **Plantas Tóxicas do Brasil**. Rio de Janeiro: Helianthus, 310p, 2000.

TOKARNIA, C.H.; DÖBEREINER, J.; da SILVA, M.F. **Plantas Tóxicas da Amazônia Bovinos e outros Herbívoros**. Manaus: Instituto Nacional de Pesquisas da Amazônia, 95p, 1979.

VENTURA, R. F.A.; COLODEL, M.M.; ROCHA, N.S. Exame citológico em medicina veterinária: estudo retrospectivo de 11.468 casos (1994-2008). **Pesquisa Veterinária Brasileira**. v. 32(11), p:1169-1173, 2012.

ZUCCARI, D.A.P.C.; SANTANA, A.E.; ROCHA, N.S. Correlação entre a citologia aspirativa por agulha fina e a histologia no diagnóstico de tumores mamários de

cadelas. **Brazilian Journal Veterinary Research Animal Science**. v. 38, p. 38-41. 2001.

CAPÍTULO 2

Expressão de p53 e uso do teste do cometa em lavado vesical de bovinos com hematuria enzoótica

CAPÍTULO 2 - Expressão de p53 e uso do teste do cometa em lavado vesical de bovinos com hematúria enzoótica

RESUMO

A hematúria enzoótica bovina (HEB) é uma síndrome que causa lesões neoplásicas e não neoplásicas na bexiga dos animais pela ingestão prolongada de samambaia (*Pteridium aquilinum*). A citologia poderia ser uma ferramenta para detectar precocemente essas lesões associada a utilização de biomarcadores e técnicas de avaliação de danos celulares. Objetivou-se avaliar as células obtidas por lavado vesical de bovinos com HEB por meio da imunocitoquímica e ensaio do cometa visando o diagnóstico precoce de danos celulares provocados. Foi utilizado lavado vesical de 10 bovinos, fêmeas, adultas, sendo cinco animais com HEB e cinco sadios que foram utilizados para avaliação citopatológica, imunocitoquímica com anti-p53 e ensaio do cometa. Os dados obtidos foram analisados por estatística descritiva. Todas as amostras provenientes de animais com HEB foram classificadas como não neoplásicas e 60% destas foram inflamatórias. Nas amostras oriundas de animais sadios não foram verificadas lesões epiteliais ou inflamatórias. Em relação à expressão de p53 observou-se positividade em apenas 20% das amostras, sendo uma de animal sadio e outra de animal com HEB. Não foi observada migração de fragmentos nucleares em nenhuma das amostras avaliadas. Os dados deste estudo permitiram concluir que a técnica de imunocitoquímica com a expressão de p53 bem como o teste do cometa não revelaram danos celulares importantes visto que os animais utilizados no experimento não apresentavam lesões neoplásicas. Desta forma a utilização de técnicas moleculares em amostras citológicas de lavado vesical necessita de maiores estudos visando o diagnóstico precoce de danos celulares provocados pela HEB.

Palavras-chave: citologia; danos de DNA; p53

CAPÍTULO 2 – protein p53 expression and comet assay use in bovine washing urinary bladder with enzootic hematuria

ABSTRACT

The bovine enzootic hematuria (BEH) is a syndrome that cause neoplastic and non-neoplastic lesions by ingestion of bracken fern (*Pteridium aquilinum*). Cytology could be a tool for early detection of these lesions associated with the use of biomarkers and evaluation techniques of cellular damage. This study aimed to evaluate the bladder cells obtained by bovine washing urinary bladder with BEH by immunocytochemistry and comet assay for the diagnosis of early cellular damage caused. Were used bovine washing urinary bladder of 10 animals, adult females, five sad and five healthy that was used to cytopathology evaluate immunocytochemistry with anti-p53 and comet assay. Data were analyzed using descriptive statistics. All samples from animals with HEB were classified as non-neoplastic and 60% of these were inflammatory. In samples from healthy animals were not observed epithelial damage or inflammatory. Regarding protein p53 expression was observed in only 20% of the samples, one of healthy animal and another animal with HEB. Migration of nuclear fragments was not observed in any samples evaluated. Data from this study showed that the technique of immunocytochemistry with the expression of p53 and the comet assay revealed no significant cell damage since the animals used in the experiment had no neoplastic lesions. Thus the use of molecular techniques in cytological samples of washing urinary bladder needs further studies for early diagnosis of cellular damage caused by HEB.

Keywords: cytology, DNA damage, p53

10. INTRODUÇÃO

A hematúria enzoótica bovina (HEB) é uma síndrome grave provocada pela ingestão prolongada de samambaia (*Pteridium aquilinum*), única planta comprovadamente capaz de provocar câncer de bexiga em animais (SMITH, 1997). No Brasil, em locais onde *P. aquilinum* é abundante (SOUTO et al., 2006), a HEB tem sido responsável por perdas econômicas significativas (TOKARNIA; DOBEREINER; PEIXOTO, 2000). A doença é caracterizada clinicamente pela presença de hematúria intermitente, anemia, muitas vezes associada à fraca condição corporal. Na maior parte dos casos a doença é diagnosticada pela primeira vez quando os bovinos têm entre 4 a 6 anos de idade, tendo um período de incubação mínimo de 2 anos (DAWRA; SHARMA, 2001). Nesta doença é possível se observar lesões neoplásicas e não-neoplásicas (PEIXOTO et al., 2003).

Na medicina humana, a detecção e monitoração das neoplasias da bexiga são feitas por exames de imagem e citoscopia a partir de urina de colheita livre (MITRA; COTE, 2010). A citologia urinária é um exame não invasivo, com uma especificidade elevada, porém com baixa sensibilidade para tumores de baixo grau bem diferenciados (BUDMAN; KASSOUF; STEINBERG, 2008).

Um teste ideal para se rastrear uma doença deve ter sensibilidade e especificidade elevadas, não ser invasivo, ser padronizado, ser reprodutível, acessível economicamente e fácil de executar (VAN; VEENSTRA; ISSAQ, 2011). Nos últimos anos, muito se tem discutido sobre a contribuição dos marcadores tumorais presentes na urina para o diagnóstico e vigilância dos tumores de bexiga (SHARMA; KSHEERSAGAR; SHARMA, 2009).

A proteína p53 é um marcador que quando expresso provoca várias respostas celulares (VOUSDEN; LU, 2002). Estudos pesquisando a acumulação da p53 mutada em tumores de bovinos, por meio de métodos imunistoquímicos foram realizados (CARVALHO et al., 2005; CARVALHO et al., 2009), entretanto a utilização da imunocitoquímica nos casos de HEB ainda é pouco difundida.

O teste do cometa, também referido como ensaio cometa, é um meio rápido e quantitativo pelo qual é possível a observação de danos no DNA em eucariotos. Baseia-se na quantificação dos fragmentos de DNA desnaturado que migram para fora do núcleo da célula durante a eletroforese. Este ensaio tem ganhado ampla

utilização em várias áreas, incluindo a biomonitorização humana, genotoxicologia, monitoramento ecológico e como uma ferramenta para a investigação sobre danos no DNA ou sua reparação (LIAO; MCNUTT; ZHU, 2009).

O único meio atualmente disponível para se evitar mortes dos animais por plantas é o estabelecimento de um diagnóstico mais preciso dos casos de intoxicação e a prevenção para que novos casos não ocorram. O diagnóstico da HEB é realizado principalmente pelos sinais clínicos associados à identificação correta da planta e levantamento histórico de casos ocorridos, levando-se em consideração as características da região (CARVALHO, 2009). Desta forma a utilização de métodos que visem o diagnóstico precoce desta enfermidade devem ser melhor investigados.

Objetivou-se com esta pesquisa avaliar a expressão da p53 em células obtidas por lavado vesical de bovinos com HEB por meio da imunocitoquímica e aplicar o ensaio do cometa visando o diagnóstico precoce de danos celulares provocados.

11. MATERIAL E MÉTODOS

11.1 Seleção dos animais e coleta das amostras

Foram utilizados, lavados vesicais de 10 fêmeas bovinas, adultas. Destes, cinco apresentavam clinicamente urina com sangue e eram provenientes de propriedades localizadas em municípios endêmicos para presença de *Pteridium aquilinum* e de HEB da microrregião do Caparaó, Espírito Santo. A composição da amostragem foi feita por conveniência após o preenchimento do termo de consentimento e livre esclarecido assinado pelo proprietário do animal. Os demais animais eram hígidos, de propriedade do hospital veterinário da Universidade Federal do Espírito Santo sem nenhum histórico de HEB. Esta pesquisa foi aprovada pela comissão de ética no uso de animais sob protocolo nº 094/2011.

Inicialmente os animais passavam por um exame físico de inspeção geral. Em seguida era realizada a contenção física em bretes apropriados.

Para a coleta do lavado vesical, procedia-se a lavagem da região perineal com água e sabão neutro, seguida da secagem com papel toalha. Com auxílio de espéculo vaginal descartável localizava-se o meato urinário externo e introduzia-se a sonda de Folley Nº 24 (Rusch® 30-50 CC) umedecida com lidocaína spray. Após este procedimento foi acoplada uma seringa estéril descartável contendo 60 mL de ar para inflar o balão da sonda impedindo assim sua saída. Um volume de 300 mL de solução fisiológica (NaCl 0,9%) foi infundido pela extremidade da sonda no interior da bexiga. Em seguida, um processo de aspiração e infusão da solução foi repetido por dez vezes consecutivas utilizando-se uma seringa de 60 mL, para promover o turbilhonamento do líquido no interior da vesícula urinária.

Em cada animal, foi recuperado todo o líquido vesical obtido e armazenado em erlenmeyers estéreis com capacidade de dois litros, devidamente identificados, vedados e protegidos da luz. Todo material coletado foi acondicionado em caixas isotérmicas contendo gelo para o transporte até o Laboratório de Patologia Animal do Hospital Veterinário da Universidade Federal do Espírito Santo.

11.2 Processamento das amostras

Todo material coletado foi submetido à centrifugação a 1.500 rotações durante seis minutos em centrífuga refrigerada (Novatécnica NT 825). Após a centrifugação o sobrenadante foi desprezado e o precipitado utilizado para uma

nova centrifugação repetindo-se o processo por várias vezes até que o volume final fosse igual a 10 mL. A amostra foi homogeneizada com auxílio de pipeta de Pasteur e dividida em duas alíquotas. A primeira alíquota foi centrifugada em citocentrífuga (Teklab Citológica CT14). Em cada citobloco foi utilizado um volume de 350 μ L para confecção da lâmina para imunocitoquímica. Foram preparadas três lâminas. Uma lâmina foi fixada em solução de metanol por três a cinco minutos e corada pelo método de Giemsa para classificação citopatológica utilizando-se adaptação dos critérios descritos por Peixoto et al. (2003). As outras lâminas foram fixadas em solução de álcool 95% para posterior realização dos testes imunocitoquímicos e a segunda alíquota foi utilizada para realização do teste do cometa sendo depositada em lâminas pré-cobertas com gel de agarose e mantidas refrigeradas.

11.3 Técnica de imunocitoquímica

Os esfregaços armazenados em porta lâminas de plástico com álcool etílico foram mantidos a temperatura ambiente até o momento da realização da imunocitoquímica.

Após a retirada das lâminas do fixador, estas foram hidratadas antes do início da etapa de bloqueio da peroxidase endógena, passando por dois banhos de três minutos cada em álcool etílico e depois lavagem em três banhos de água destilada, também de três minutos cada banho.

O bloqueio da peroxidase endógena foi realizado em solução de partes iguais de água oxigenada e metanol (1:1), durante 20 minutos, sendo dois banhos de dez minutos cada. Após este processo as lâminas foram lavadas em água destilada, três passagens de três minutos.

A recuperação antigênica foi realizada em solução tampão de citrato 10mM, pH 6,0, em forno de microondas (700w de potência), durante 15 minutos, completando-se a solução a cada cinco minutos. Em seguida o material foi resfriado à temperatura ambiente por aproximadamente 20 minutos e depois lavado em solução de TRIS, pH 7,4, três passagens de três minutos.

A incubação com o anticorpo primário anti-p53 (NCL-p53-CM1, NOVOCASTRA) foi realizada após a diluição do mesmo em solução a 0,1% de albumina sérica bovina na concentração 1:100, colocando sobre cada lâmina 40 μ L do anticorpo primário diluído e ocorreu em câmara úmida por 18 horas a 4°C.

Após o processo de incubação as lâminas foram lavadas com solução de Tris para retirada do excesso de anticorpo primário e incubadas com o anticorpo secundário do sistema *NovoLink*, 40µL por lâmina, em câmara úmida por 30 minutos a temperatura ambiente.

O material foi então lavado com solução de Tris e coberto com 40µL do polímero do kit *NovoLink*, sendo incubado em câmara úmida por 30 minutos a temperatura ambiente.

Para observação da reação, as lâminas foram tratadas com solução de 3,3´diaminobenzidina (Liquid DAB – K3466 DakoCytomation) durante três minutos à temperatura ambiente e depois lavadas com água destilada.

O material foi contra-corado com hematoxilina de Harris, por cinco minutos e, em seguida, lavado em água corrente durante 10 minutos. Após este processamento, as lâminas foram desidratadas em álcool etílico absoluto, três passagens de um minuto, montadas e lidas em microscópio óptico (aumento 40x).

Para padronização da técnica de imunocitoquímica foi utilizado carcinoma complexo de mama de cadela como controle positivo e o controle negativo foi feito com a omissão do anticorpo primário em lavado vesical bovino.

11.4 Teste do cometa

O ensaio cometa foi realizado utilizando o protocolo de Singh et al. (1988), com adaptações.

Foram utilizados dois tipos de agarose, de ponto normal de fusão e de baixo ponto de fusão, dissolvidas com o uso de microondas. A agarose de ponto normal foi dissolvida em PBS (Phosphate Buffer Solution) e aplicada para compor a primeira camada de agarose. Como apresenta endurecimento por volta dos 37°C, foi mantida em banho-maria a 60°C. A agarose de baixo ponto de fusão foi também dissolvida em PBS. Como permanece líquida até 36°C, foi possível manusear as células, mantendo sua integridade. Esta agarose foi utilizada para compor a segunda camada.

Para fazer a primeira camada de agarose, as lâminas foram imersas em cubeta vertical contendo agarose normal (ponto de fusão 1,5 %), depois retiradas e a face oposta onde seria colocado o material limpas com auxílio de gaze para retirar a agarose. As lâminas foram dispostas horizontalmente, secas ao ar livre à temperatura ambiente e armazenada em geladeira.

Uma fração de sete microlitros do material vesical coletado foi adicionado a 75 μ L de agarose “low melting” (ponto de fusão 0,5 %) e colocada imediatamente sobre a lâmina contendo a primeira camada de agarose, sendo coberta com uma lamínula de 24 x 32 mm. Após solidificação, que durou cerca de cinco minutos a 5°C, a lamínula foi retirada, e as lâminas foram imersas em solução de lise.

As lâminas foram dispostas em cubeta horizontal, coberta com solução de lise gelada (NaCl 2,5 M, EDTA 100 mM, Tris-HCl 10 mM, Triton X-100 1%, DMSO 10%), e mantidas imersas a 4°C por 24 horas protegidas da luz. Ao término deste período, as lâminas foram retiradas, e mantidas inclinadas em papel toalha por 5 minutos para remoção do excesso de solução.

Após a lise, uma solução alcalina (NaOH 300 mM, EDTA 1mM), refrigerada a 5°C, e recém preparada, foi utilizada para a etapa de desnovelamento do DNA, com tempo de imersão de 20 minutos. Esta etapa foi feita na própria cuba de eletroforese, com imersão total das lâminas na disposição correta de corrida. As lâminas foram submetidas à eletroforese sob condições de 1,0 V/cm (35 V), amperagem ajustada para 300 mA, com tempo de corrida de 20 minutos.

Ao término da corrida, as lâminas foram dispostas em posição horizontal sobre suporte onde se procedeu a neutralização. A neutralização foi feita com água destilada, onde as lâminas foram lavadas três vezes com intervalos de dez minutos. Ao final foram deixadas inclinadas para secagem em temperatura ambiente por aproximadamente 30 minutos e depois imersas em álcool etílico absoluto durante 10 minutos. Após este procedimento as lâminas foram dispostas para secagem novamente. As lâminas foram coradas com brometo de etídio e observadas em microscópio de fluorescência.

11.5 Análise estatística

Os dados obtidos foram analisados por estatística descritiva, expressos em percentuais.

12. RESULTADOS E DISCUSSÃO

Todas as amostras provenientes de animais com HEB avaliadas foram classificadas como não neoplásicas e 60% destas foram do tipo inflamatórias. Dados semelhantes foram encontrados por Silva et al. (2013) que também encontraram lesões não neoplásicas em 100% das amostras avaliadas. Segundo Peixoto et al. (2003) na avaliação microscópica de bexiga de bovinos com HEB pode-se encontrar lesões não neoplásicas como: hiperplasia, formações metaplásicas de tipo epitelial escamoso ou epitelial cilíndrico, infiltrado inflamatório, hemorragia, displasia, cistite cística, ninhos de Brunner, proliferação vascular, fibrose e cistite hemorrágica.

McGavin e Zachary (2009) citaram que condições inflamatórias crônicas aumentam o risco de neoplasias nos órgãos afetados. Por outro lado, Franco et al. (2010), afirmaram que lesões como displasia, metaplasia e inflamação são lesões pré-neoplásicas e que podem evoluir para neoplasias em bexiga. Entretanto, Silva et al. (2013) destacaram somente as lesões de displasia, metaplasia de células claras, inflamação e espessamento vascular como alterações associadas aos processos neoplásicos em bexigas. Acredita-se que embora tenham sido observadas mais lesões inflamatórias neste estudo, estas também podem ser indicativas de lesões pré-neoplásicas.

Nas amostras oriundas de animais sadios não se verificou lesões epiteliais ou inflamatórias. Vale ressaltar que os animais considerados hígidos foram provenientes do plantel da universidade que possuem assistência médica veterinária periódica e não estão em áreas com samambaia.

Em relação à imunomarcagem da p53 observou-se positividade em apenas 20% das amostras (Figura 5). Verificou-se uma amostra com marcação positiva proveniente de animal sadio e uma amostra imunomarcada oriunda de animal com HEB. Estes dados indicam que é possível observar a expressão da p53 em amostras de células normais e neoplásicas de bexiga.

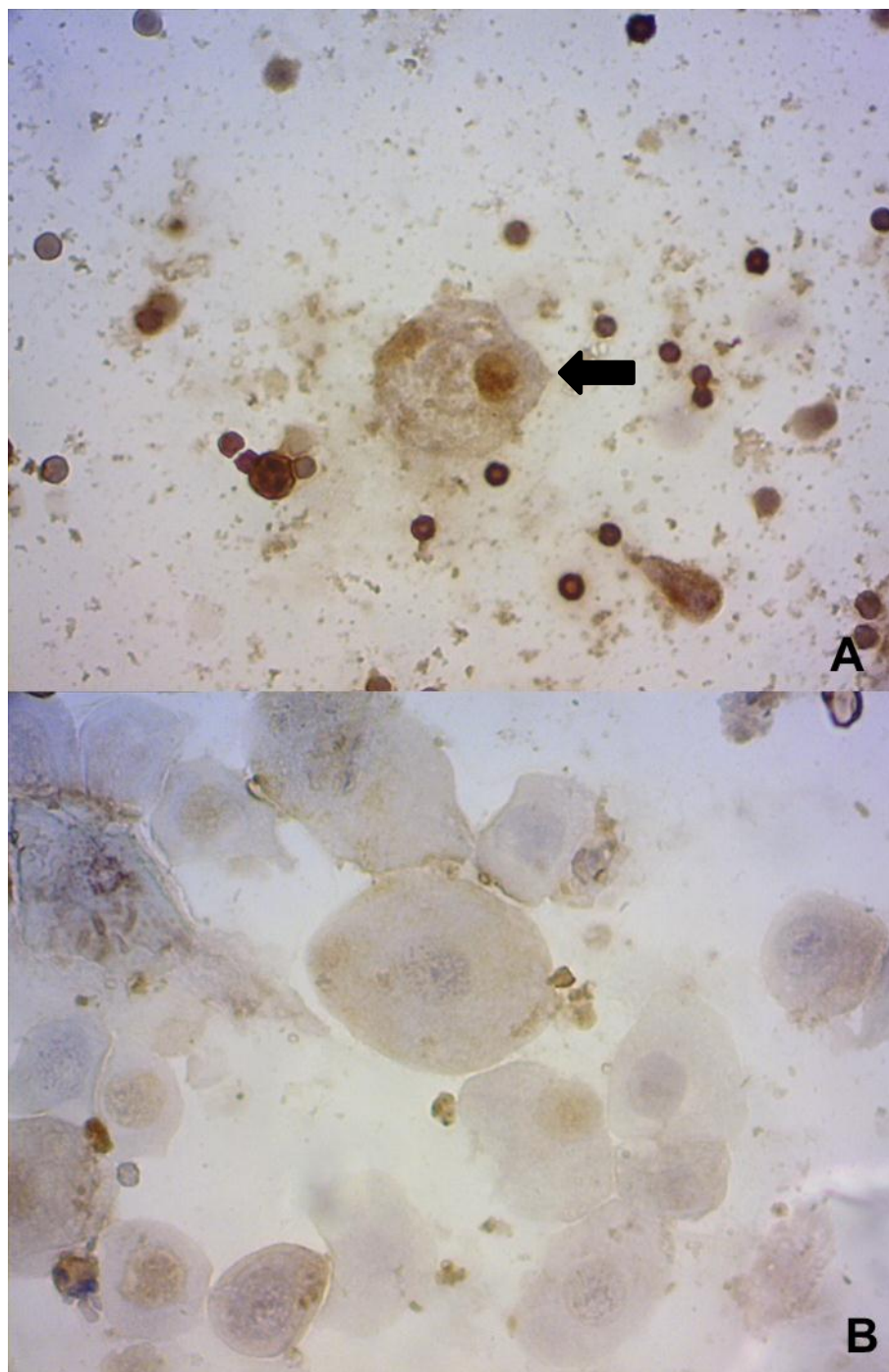


Figura 5 – Fotomicrografia da imunomarcção com anti-p53 no lavado vesical de bovinos. A – marcação nuclear e citoplasmática (seta). B – ausência de marcação. Coloração imunocitoquímica. Objetiva 40x.

FONTE: arquivo pessoal

A explicação para este achado pode ser o fato de que a mutação do gene p53 resulta na perda da sua função normal ou aquisição de funções anormais de seu produto proteico, podendo contribuir para a proliferação celular desordenada por vários mecanismos (ORAM et al., 1994; GAMBLIN; SAGARTZ; COUTO, 1997). Na maior parte dos casos de mutação do gene p53, a proteína traduzida tem uma

alteração na conformação e acumula-se nos núcleos de células tumorais em quantidades detectáveis por imunistoquímica (TEIFKE; LÖHR, 1996).

Também, em resposta a estímulos de estresse celular, como lesões no DNA, hipóxia, choque de calor, alterações metabólicas, ou exposição a certas citocinas, o gene codificador da p53 é ativado, levando à acumulação da proteína no núcleo, iniciando cascatas moleculares que terminam na suspensão do ciclo celular ou na apoptose (HALL; MEEK; LANE, 1996). Desta forma, acredita-se que esses fatores associados ou não foram responsáveis pela expressão da p53 nas amostras de células provenientes de animais normais e também animais com HEB utilizadas no presente estudo.

As mutações no gene da p53 são encontradas em 50 a 55% de todos os tumores humanos (HOLLSTEIN et al., 1994). Os tumores de bexiga não são exceção, tendo sido descritas 270 mutações diferentes associadas aos carcinomas do urotélio (OLIVIER et al., 2002). Sidransky et al. (1991) citaram que as mutações do gene p53 são comuns no carcinoma de células transicionais da bexiga em humanos e estudos realizados por Serth, Kuczyk e Bokemeyer (1995) mostraram uma correlação entre a expressão do p53 e a progressão dos tumores de bexiga.

Alterações genéticas do gene TP53 (que codifica a proteína p53), como mutações intragênicas, deleções e rearranjos estruturais, determinam acúmulo nuclear da proteína e são comuns em tumores de bexiga. A superexpressão da proteína p53 foi correlacionada com progressão tumoral independente do grau, presença de invasão vascular ou carcinoma *in situ* no câncer de bexiga. Além disso, a sobrevida específica em relação à doença foi associada aos padrões de expressão do p53. Estudos estabeleceram o p53 como marcador de prognóstico de lesão invasiva sendo encontrada alta percentagem de morte relacionada ao câncer. Em outro estudo, foi verificado que em pacientes com carcinoma de células transicionais de bexiga, o acúmulo nuclear de p53 apresentou correlação com risco significativamente maior de recorrência e morte relacionada ao tumor (SARKIS; ARAP, 2004).

Achados semelhantes foram encontrados por Neto et. al. (2002) que observaram a expressão nuclear do p53 em carcinoma de células transicionais da bexiga de humanos, concluindo que a expressão da p53 mostrou valor preditivo para grau tumoral, estágio, incidência de metástases e sobrevida dos pacientes, mas não para recidiva vesical dos tumores superficiais.

Resultados diferentes foram verificados por Suzano (2007) que afirmou não existir relação entre a marcação do p53 e o grau de malignidade das neoplasias, entretanto, os tumores em fases mais avançadas mostraram uma maior quantidade de células positivas para o anticorpo anti-p53.

Pelo fato de terem sido encontradas apenas lesões inflamatórias, não foi possível, neste estudo, associar a marcação de p53 à existência de neoplasia ou à progressão tumoral, no entanto, a expressão nuclear deste biomarcador em uma amostra de animal com HEB e lesão não neoplásica sugere, neste caso, uma possível ocorrência de mutação, porém, acredita-se que a quantidade acumulada nos núcleos das células não tenha sido suficiente para ser detectada pela técnica de imunocitoquímica ou talvez o dano celular seja muito discreto ao ponto de não ser evidenciado.

Dados semelhantes foram descritos por Schulz (2006) que citou que a correlação entre as mutações e a acumulação nuclear da p53 mutada é positiva, mas não é perfeita no caso dos tumores de bexiga em humanos, devido a algumas dificuldades da própria técnica de imunocitoquímica. As questões metodológicas como diferenças entre protocolos de imunocitoquímica e a sua interpretação, bem como amostras de tamanho inadequado são apontadas como fatores para as discordâncias entre estudos (GOEBELL; GROSHEN; SCHMITZ-DRÄGER, 2010).

Neste estudo embora tenha sido utilizada a técnica de imunocitoquímica, de acordo com Suzano (2004), um dos pontos fundamentais desta técnica é a padronização dos procedimentos laboratoriais para que se obtenham resultados confiáveis. A principal dificuldade encontrada por este autor estava relacionada à fixação do material e seu armazenamento. Segundo Fisher et al. (1995), os esfregaços devem ser fixados em acetona e estocados congelados a uma temperatura entre -20 °C e -70 °C, por no máximo 15 dias. Por outro lado, Vernau et al. (2001) relataram que o aparecimento de artefatos de técnica que alteravam os núcleos celulares foram prevenidos pela fixação rápida em álcool.

No presente estudo optou-se pela fixação imediata e estocagem dos esfregaços em álcool 95°. Este procedimento permite que o material fique armazenado por um tempo maior, evitando a produção de artefatos de técnica indesejáveis. Este armazenamento prolongado permite processar um número maior de esfregaços na mesma reação, o que otimiza o trabalho e leva a redução do consumo de reagentes.

Em relação ao anticorpo anti-p53 utilizado neste experimento, a escolha foi por um reagente que marcasse a p53 mutante (inativa) que segundo Milner e Medcalf (1991) é mais estável e menos degradável, conseqüentemente mais detectado no estudo imunistoquímico. Desta forma, acredita-se que a baixa marcação observada neste estudo não esteja relacionada à técnica empregada ou ao anticorpo utilizado, mas sim, devido à baixa sensibilidade do exame citopatológico do lavado vesical no diagnóstico de tumores (BUDMAN; KASSOUF; STEINBERG, 2008). Schulz (2006) também relatou que esta marcação é difícil em tumores de bexiga.

No que diz respeito ao teste do cometa observou-se que tanto nas amostras de animais sadios quanto dos animais positivos para HEB não houve observação da migração de fragmentos nucleares não sendo possível estabelecer relação dos animais com HEB que apresentem apenas lesões não-neoplásicas com a existência de danos de DNA.

O princípio desta técnica se baseia no fato de que o DNA da célula que não possuir dano migrará em conjunto formando um círculo. Caso ocorra dano ao DNA, serão formados fragmentos de diversos tamanhos. Os fragmentos menores tendem a migrar mais rapidamente do que os maiores. Ocorrendo um dano muito intenso em uma célula, muitos fragmentos de diversos tamanhos serão formados e migrarão em velocidades diferentes, formando-se então a figura típica de um cometa (OLIVE; BANÁTH; DURAND, 1990; COLLINS et al., 2008).

O DNA contido em células de organismos eucariotos possui alguns centímetros de comprimento. Para que o DNA seja acomodado no interior do núcleo que possui entre 5 μ m e 10 μ m de largura, este DNA tem que ser fortemente condensado. Danos impostos à molécula de DNA provocam um relaxamento desta condensação e ocasionalmente quebras na estrutura molecular (ROJAS; LOPEZ; VALVERDE, 1999; COLLINS et al., 2008).

De acordo com Mitchelmore e Chipman (1998), como o ensaio cometa analisa as células individualmente, estas têm que ser avaliadas isoladas. Por esta razão, surgem algumas limitações de ordem prática que devem ser consideradas. Na separação das células, a partir de seu tecido original, por meio de processos de fragmentação ou por meio do uso da tripsina podem ocorrer incrementos no número de quebras do DNA. Outra consideração feita pelos mesmos autores é a de que

incrementos no número de quebras podem estar associados a situações de estresse.

No presente estudo, foram avaliadas células uroteliais oriundas de lavado vesical que sofreram diversos processos de centrifugação. Além disso, estas células possuem como característica variação de tamanho. Acredita-se que estes fatores associados ou não poderiam causar sobreposição das células e dificultar a observação da migração dos fragmentos nucleares.

Ferraro (2009) citou que, ao se escolher o tecido ou células que servirão como unidades no ensaio, estas devem ser convenientemente separadas por meios que não causem danos a estas células, mas que permitam a individualização delas. No caso de células sanguíneas estas podem ser diluídas em soro bovino fetal ou em uma solução fisiológica. Qualquer que seja o meio a ser utilizado, todo o processamento das células deve obrigatoriamente ser executado sem que danos adicionais ao DNA possam ocorrer. Desta maneira, as células devem ser manipuladas ao abrigo da luz, uma vez que esta causa danos ao DNA.

Neste estudo, embora tenha sido difícil a individualização das células, desde o momento da coleta, as amostras foram protegidas da luz e acondicionadas de maneira a minimizar o estresse térmico. Da mesma forma, todas as soluções utilizadas foram preparadas previamente ou, no momento do ensaio, conforme o protocolo estabelecido, evitando que estes fatores prejudicassem o resultado. No entanto, a explicação para a ausência de danos de DNA expressos pela migração de fragmentos nucleares pode estar associada à ausência de lesões neoplásicas nos animais com HEB avaliados e, por isto, esta técnica mostrou-se inviável em casos de lesões não neoplásicas.

Diante disto, a utilização de técnicas moleculares em amostras citológicas de lavado vesical necessita de maiores estudos visando o diagnóstico precoce de danos celulares provocados pela HEB.

13. CONCLUSÕES

Os dados deste estudo permitiram concluir que a técnica de imunocitoquímica com a expressão de p53 bem como o teste do cometa não revelaram danos celulares importantes visto que os animais utilizados no experimento não apresentavam lesões neoplásicas.

14. CONSIDERAÇÕES FINAIS

A utilização de técnicas moleculares em amostras citológicas de lavado vesical necessita de maiores estudos visando o diagnóstico precoce de danos celulares provocados pela HEB.

15. REFERÊNCIAS

- BUDMAN, L.I.; KASSOUF, W.; STEINBERG, J. R. Biomarkers for detection and surveillance of bladder cancer. **Canadian Urological Association Journal**. v. 2, p. 212-221. 2008.
- CARVALHO, G.D. Quadro clínico-patológico das intoxicações por Samambaia (*Pteridium aquilinum*) em bovinos. **Pubvet**, Londrina, v. 3, n. 4, Art#499, 2009.
- CARVALHO, T. et al. Immunohistochemical evaluation of vascular urinary bladder tumors from cows with enzootic hematuria. **Veterinary Pathology**, v. 46, p. 211-221. 2009.
- CARVALHO, T. et al. Immunohistochemical studies of epithelial cell proliferation and p53 mutation in bovine ocular squamous cell carcinoma. **Veterinary Pathology**, v. 42, p. 66-73. 2005.
- COLLINS, A.R. et al. The comet assay: topical issues. **Mutagenesis**, v. 23, 3, p. 143-151. 2008.
- DAWRA, R.K.; SHARMA, O.P. Enzootic bovine haematuria - past, present and future. **Veterinary Bulletin** v.71, R1-R27. 2001.
- FERRARO, M.V.M. **Avaliação de três espécies de peixes – *Rhamdia quelen*, *Cyprinus carpio* e *Astyanax bimaculatus*, como potenciais bioindicadores em sistemas hídricos através dos ensaios: cometa e dos micronúcleos**. 189 pág. (Dissertação) Doutorado. Área de concentração: Genética. Curso de Pós-Graduação em Genética, Setor de Ciências Biológicas da Universidade Federal do Paraná. Curitiba, 2009.
- FISHER, D.J. et al. Immunophenotyping lymphomas in dogs: a comparison of results from fine needle aspirate and needle biopsy sample. **Veterinary Clinical Pathology** v.24, n.4, p.118-123, 1995.
- FRANCO, M. et al. **Patologia: Processos gerais**. 5a ed. Atheneu, São Paulo, 329p. 2010.
- GAMBLIN, R.M.; SAGARTZ, J.E.; COUTO, G. Overexpression of p53 tumor suppressor protein in spontaneously arising neoplasms of dogs. **American Journal Veterinary Research**. v. 58 p:857–863, 1997.
- GOEBELL, P.J.; GROSHEN, S.G.; SCHMITZ-DRÄGER, B.J. International Study-Initiative on Bladder Cancer (ISBC). p53 immunohistochemistry in bladder cancer-a new approach to an old question. **Urologic Oncology**. V. 28, P. 377-388. 2010.
- HALL, P.A.; MEEK, D.; LANE, D.P. p53--integrating the complexity. **The Journal of Pathology**. v. 180, p. 1-5. 1996.

HOLLSTEIN, M. et al. Database of p53 gene somatic mutations in human tumors and cell lines. **Nucleic Acids Research**, v. 22, p. 3551-3555. 1994.

LIAO, W.; MCNUTT, M.A.; ZHU, W. The comet assay: A sensitive method for detecting DNA damage in individual cells. **Methods**, v.48, p.46–53. 2009.

MCGAVIN, M.D.; ZACHARY, J.F. **Bases da patologia em veterinária**. 4^a ed. Elsevier, Rio de Janeiro, 1476p. 2009.

MILNER, J.; MEDCALF, E.A. Cotranslation of activated mutant p53 with wild type drives the wild-type p53 protein into the mutant conformation. **Cell**; v. 65:, p. 765-74 1991.

MITCHELMORE, C.L.; CHIPMAN, J.K. DNA strand breakage in aquatic organisms and the potential value of the comet assay in environmental monitoring. **Mutation Research – Fundamental and Molecular Mechanisms of Mutagenesis**, Amsterdam, v. v.399, p. 135-147. 1998.

MITRA, A.P.; COTE, R.J. Molecular screening for bladder cancer: progress and potential. **Nature Reviews Urology**, v. 7, p. 11-20. 2010.

NETO, J.A.D. et al. Expressão nuclear do p53 em carcinoma de células transicionais da bexiga. **Acta Cirúrgica Brasileira** - Vol 17 (Suplemento 3) 2002.

OLIVE, P.L.; BANÁTH, J.P.; DURAND, R.E. Heterogeneity in radiation-induced DNA damage and repair in tumor and normal cells measured using the “comet” assay. **Radiation Research**, Oak Brook, v. 122, p. 86-94. 1990.

OLIVIER, M. et al. The IARC TP53 database: new online mutation analysis and recommendations to users. **Human Mutation**, v. 19, p. 607-614. 2002.

ORAM, Y. et al. p53 protein expression. in squamous cell carcinomas from sun-exposed and non-sun-exposed sites. **Journal of The American Academy Dermatology**, v. 31, p: 417–422, 1994.

PEIXOTO, P.V. et al. Histopathological aspects of bovine enzootic hematuria in Brazil. **Pesquisa Veterinária Brasileira**, v. 23, n. 2, p. 65-81, 2003.

ROJAS, E.; LOPEZ, M.C.; VALVERDE, M. Single cell gel electrophoresis assay: methodology and applications. **Journal of Chromatography B**, Amsterdam, v. 722, p. 225-254. 1999.

SARKIS, A.S; ARAP, M.A. **Câncer de bexiga**. In: Ferreira e Rocha - Oncologia Molecular. 1^a reimpressão da 1^a Edição. São Paulo, Editora Atheneu, 2004

SCHULZ, W.A. Understanding urothelial carcinoma through cancer pathways. **International Journal of Cancer**, v. 119, p. 1513-1518. 2006.

SERTH, J.; KUCZYK, M.A.; BOKEMEYER, C. p53 immunohistochemistry as an independent prognostic factor for superficial transitional cell carcinoma of the bladder. **British Journal of Cancer**; v. 71, p: 201-7.1995.

SHARMA, S.; KSHEERSAGAR, P.; SHARMA, P. Diagnosis and treatment of bladder cancer. **American Family Physician**, v. 80, p. 717-723. 2009.

SIDRANSKY, D. et al. Identification of p53 gene mutations in bladder cancers and urine samples. **Science**; v. 252, p: 706-9. 1991.

SILVA, M.A. et al. Caracterização imunoistoquímica de neoplasias de bexigas associadas à hematúria enzoótica bovina. **Semina: Ciências Agrárias**, Londrina, v. 34, n. 1, p. 281-292, 2013.

SINGH, N.P. et al. A simple technique for quantitation of low levels of DNA damage in individual cells. **Experimental Cell Research**. v. 175, p. 184-191. 1988.

SMITH, B.L. The toxicity of bracken fern (Genus *Pteridium*) to animals and its relevance to man. In: Felix D'Mello, J. P. (ed.), Handbook of Plant and Fungal Toxicants. CRC Press, Boca Raton, FL, pp. 63–76. 1997.

SOUTO, M.A. et al. Neoplasmas da bexiga associados à hematúria enzoótica bovina. **Ciência Rural**, Santa Maria, v. 36, n. 5, p. 1647-1650, 2006.

SUZANO, S.M.C. Classificação Citológica e Imunocitoquímica dos Linfomas Caninos. Botucatu, 2004. 110p. Dissertação (Mestrado) – Universidade Estadual Paulista. 2004.

SUZANO, S.M.C. **Avaliação da proliferação celular, índice apoptótico e da expressão do p53 nos linfomas caninos**. Botucatu, 2007. 110p. Dissertação (Doutorado) – Universidade Estadual Paulista. 2007.

TEIFKE, J.P.; LOHR, C.V. Immunohistochemical detection of p53 overexpression in paraffin wax-embedded squamous cell carcinoma of cattle, horses, cats and dogs. **Journal Comparative Pathology**. V. 114, P: 205–210, 1996.

TOKARNIA, C.H.; DÖBEREINER J.; PEIXOTO P.V. **Plantas tóxicas do Brasil**. Rio de Janeiro: Helianthus, 310p, 2000.

VAN, Q.N.; VEENSTRA, T.D.; ISSAQ, H.J. Metabolic profiling for the detection of bladder cancer. **Current Urology Reports**, v. 12, p. 34-40. 2011.

VERNAU, K.M. et al. Primary canine and feline nervous tumors: intraoperative diagnosis using the smear technique. **Veterinary Pathology**., Washington v.38, n.1, p.47-57, 2001.

VOUSDEN, K.H.; LU, X. Live or let die: the cell's response to p53. **Nature Reviews Cancer**, v. 2, p. 594-604. 2002.